Beitrag zur Kenntniss

und

Behandlung der angebornen Hydronephrose

und zur

Genese der Blasenspalte.

Inaugural-Dissertation

zur Erlangung der Doctorwürde

der

Hohen medicinischen Facultät der Universität Basel

vorgelegt von

THEODOR RŒMER, pract. Arzt

in Appenzell.

APPENZELL.
DRUCK DER GENOSSENSCHAFTS-BUCHDRUCKEREI.
1888.

Digitized by the Internet Archive
in 2026

https://archive.org/details/IA41548826_0056

Beitrag

zur

Kenntniss und Behandlung der angebornen Hydronephrose

und zur

Genese der Blasenspalte.



Beitrag zur Kenntniss

und

Behandlung der angebornen Hydronephrose

und zur

Genese der Blasenspalte.

Inaugural-Dissertation

zur Erlangung der Doctorwürde

der

Hohen medicinischen Facultät der Universität Basel

vorgelegt von

THEODOR RŒMER, pract. Arzt

in Appenzell.

APPENZELL.
DRUCK DER GENOSSENSCHAFTS-BUCHDRUCKEREI.
1888.

Meinem lieben Vater

Herrn J. J. Rœmer, pract. Arzt

in Häggenswil,

in Verehrung und Dankbarkeit gewidmet.

Einleitung.

In zahlreichen Arbeiten ist in neuerer Zeit die foetale Harnsecretion genauer studirt worden. Längst festgestellt war die Thatsache, dass die Frucht Urin in die Eihöhle entleert. Gusserow[1]) hat deshalb den Harn des Foetus in nächste Beziehung zum Fruchtwasser für die zweite Hälfte der Schwangerschaft gebracht. Englisch[2]) nimmt für den Beginn der Harnsecretion den Anfang des fünften Monats an (er fand bei fünfmonatlichen Früchten mit Urin gefüllte Blase und Hydronephrose).

Eine wesentliche Bereicherung erfuhr die Kenntniss der foetalen Harnsecretion durch die interessante experimentelle Arbeit von Wiener[3]). Er injicirte unter die Haut von Kaninchenfoeten durch die Bauchdecken der Mutter hindurch eine Pravazspritze voll einer Lösung von indigschwefelsaurem Natron. Der Farbstoff trat schon 20 Minuten nachher in den Nieren auf, und zwar fanden sich, wie bei analogen Versuchen bei Nieren erwachsener Thiere, die Epithelien der tubuli contorti, besonders die Kerne derselben intensiv blau gefärbt, die glomeruli dagegen absolut farblos. Dieses Verhalten zeigten sowohl ganz junge wie nahezu reife Früchte. Bei einem auf die genannte Weise behandelten Foetus, der nach wenigen Stunden aus der Fruchtblase heraus genommen wurde, liess sich ein Tropfen schön blau gefärbten Urins aus

[1]) Arch. f. Gynaek., Bd. III, p. 241.
[2]) Arch. f. Kinderheilk., Bd. II, p. 85 u. 291. Stuttg. 1881.
[3]) Arch. f. Gynaek., Bd. XVII, p. 24. 1881.

der Blase ausdrücken. Manchmal fand sich ein Tropfen blassen Urins, wo kein Farbstoff beigebracht worden war. Es zeigten überhaupt alle Versuche, dass die Ausscheidung des Farbstoffes eine verhältnissmässig rasche, dem entsprechend die Harnsecretion eine lebhafte war, da wohl nur durch nachsickernden Harn der Farbstoff aus den Harnkanälchen weggespült werden konnte. Aus seinen Experimenten schliesst Wiener, dass die Harnproduction des Foetus so lebhaft und energisch vor sich geht, dass es wiederholt zur Füllung der Blase und zur Entleerung derselben in's Fruchtwasser kommt.

Die letztgenannte Arbeit fordert unmittelbar dazu auf, die bereits festgestellte Thatsache der foetalen Harnsecretion mit dem Befunde bei Verschliessungen der Ausführungsgänge des foetalen Harnapparates und der ihnen stets folgenden Harnstauung zu vergleichen. Zweifellos werfen diese pathologischen Zustände auch Licht auf die physiologische Harnproduction des Foetus, die noch nicht genügend bekannt ist.

Hindernisse für den Abfluss des foetalen Harns kommen an den Harnleitern und der Harnröhre zur Beobachtung; es sind: unvollständige Entwicklung, partielle oder totale Obliterationen und Stenosen (Stricturen).

Englisch[1]) und Wölfler[2]) haben vor Allem das Verdienst, durch eingehende Arbeiten unsere Kenntnisse der angebornen Hydronephrose bereichert zu haben. Sie stellten dabei als ursächliche Momente die Abflusshindernisse im Bereiche der Harnleiter fest. In einer gleich verdienstvollen, bereits Eingangs erwähnten Arbeit behandelt Englisch die analogen Störungen im Bereiche der Harnröhre, wo in der That die an den Ureteren beobachteten Verhältnisse wiederkehren. Allein diese Störungen im Bereiche der Harnröhre erlangen eine ganz besondere Wichtigkeit durch den

[1]) Jos. Englisch. Ueber primäre Hydronephrose. Deutsche Zeitschr. f. Chir., Bd. XI, 1879, p. 11 u. 252.

[2]) Wölfler A. Neue Beiträge zur chirurg. Pathologie der Nieren. Arch. f. Klin. Chir. 21.

Umstand, dass ihre Folgen gewöhnlich nicht wie bei den Uretern unter dem blossen Bilde centraler Harnstauung sich manifestiren; letztere wird hier meist dadurch behoben, dass der gestaute Harn im Bereiche der Harnröhre und der Blase durch Perforation nach aussen sich Weg schafft.

Die aus den Perforationen im Bereiche der Harnröhre resultirenden Folgezustände hat Kaufmann in seiner Bearbeitung der „Anomalien der Harnröhre“ [1]) eingehender behandelt und den Nachweis zu führen gesucht, dass sie die als Hypo- und Epispadie bekannten Zustände der Harnröhre darstellen.

Auf Veranlassung von Herrn Dr. Kaufmann in Zürich unterzog ich die in der Literatur vorhandene Casuistik der Perforationen im Bereiche der Harnblase einer Prüfung, um festzustellen, ob sich auch hier ähnliche Beziehungen zu Anomalien der Blase ergeben, wie an der Harnröhre, wobei ich zwei Fälle aus seiner Praxis, einen Fall von Blasenectopie mit Epispadie und einen Fall von einfacher Penisepispadie genau untersuchen und benützen konnte.

Herr Dr. Kaufmann überliess mir zudem die Veröffentlichung eines Falles von einseitiger angeborner Hydronephrose, der durch den genauen intra vitam erhobenen Untersuchungsbefund, sowie durch den erfolgreichen operativen Eingriff von besonderem Interesse ist. Dieser Fall forderte mich unmittelbar dazu auf, die angeborne Hydronephrose zu studiren.

Ich beginne mit diesem Theile meiner Arbeit und werde nach einem kurzen Ueberblick über Aetiologie und Genese die Therapie der angebornen Hydronephrose ausführlicher besprechen.

---

[1]) Deutsche Chirurgie L. 50a.

A.

Beitrag zur Kenntniss und Behandlung der congenitalen Hydronephrose.

Die folgenden Daten über ihre Frequenz entnehme ich der Arbeit von Englisch[1]). Von 89 totalen Hydronephrosen werden als angeboren notirt 40, später zur Beobachtung gekommen 49. Von ersteren sind 27 bei Neugeborenen gefunden. Da wahrscheinlich noch ein Theil der später beobachteten Fälle zu den angebornen gerechnet werden muss, so ergibt sich, dass gut die Hälfte aller Hydronephrosen als angeboren betrachtet werden kann. Bezüglich des Geschlechtes scheint das männliche bedeutend zu praevaliren; von 30 Fällen congenitaler Hydronephrose wurden 25 bei männlichen und 5 bei weiblichen Individuen konstatirt. (Bei der acquirirten Hydronephrose sind dagegen nach Englisch beide Geschlechter gleich häufig vertreten.)

Bei geringen Graden der Hydronephrose sind Nierenbecken und Kelche mässig dilatirt und die Papillen abgeflacht; bei höheren Graden atrophiren Mark und Rinde; die Niere bildet einen umfänglichen cystischen Tumor, der so gross sein kann, dass er die eine Hälfte des Bauches vollständig ausfüllt. Er verdrängt zunächst die benachbarten Bauchorgane, besonders die Därme, später jedoch entfaltet er dieselben Druckwirkungen wie jeder umfängliche Abdominaltumor. Das Innere ist gewöhnlich durch Septen abgetheilt, welche den erweiterten Nierenbecken und Kelchen entsprechen.

---

[1]) l. c. p. 20.

Die Angaben über den Inhalt differiren merkwürdiger Weise bedeutend, indessen gilt dasselbe bekanntlich auch von der acquirirten Hydronephrose. In der mir zugänglichen Casuistik findet sich als Inhalt notirt: reiner Harn, von Lee[1]); harnähnliche Flüssigkeit mit vielen Epithelien des Nierenbeckens, von Robert[2]); blosser Eiter, von Cooper-Rose[3]); Colloïdmassen, von Dikinson[4]).

Da verschieden hochgradige Hydronephrosen beobachtet worden, so ist es naheliegend, Unterschiede in der zeitlichen Entwicklung und der Intensität des Abflusshindernisses anzunehmen. Aus diesen Unterschieden erklären sich auch die verschiedenen Veränderungen, die an der Nierensubstanz beobachtet sind, von der einfachen Abplattung der Papillen bis zum völligen Verschwinden des Drüsenparenchyms.

Bei doppelseitiger Erkrankung kommen die Früchte entweder todt zur Welt oder sie sterben kurz nach der Geburt. Für das Leben der Frucht günstiger stellt sich dagegen die einseitige Hydronephrose. Die Harnsecretion wird von der andern Niere besorgt und der hydronephrotische Tumor kann schon eine bedeutende Grösse erreichen, bevor er durch Druck auf die Nachbarorgane gefährlich wird.

Anomalien der Ureteren bilden die gewöhnliche Ursache der congenitalen Hydronephrose. Englisch stellt sie in folgender Weise übersichtlich zusammen:

1. Fehlen der Harnleiter		in 8	Fällen
2. Obliteration des Harnleiters:			
	a) totale	„ 5	„
	b) partielle { oberes Ende	„ 5	„
	b) partielle { unteres Ende	„ 6	„
3. Stenose des Harnleiters:			
	a) totale	„ 3	„
	b) partielle { oberes Ende	„ 15	„
	b) partielle { unteres Ende	„ 14	„

[1]) Med. chir. Transact. Vol. 19. 1866.
[2]) Brit. med. Journ. 1868, June.
[3]) Med. Times and Gaz. 1868, Vol. 51, p. 167.
[4]) Transact. of the pathol. Soc. London 1862, Vol. 13, p. 131.

In 8 Fällen (14,3 %) fehlt demnach der Harnleiter gänzlich, in 16 (28,5 %) besteht Obliteration und in 32 (57,2 %) Stenose des Ureters.

Wir sehen, dass in der Grosszahl der Fälle die Hydronephrose durch Stenosen in den Ureteren bedingt wird.

Englisch und Wölfler haben deren Genese aufgeklärt und wohl auch sichergestellt. Beide Autoren untersuchten eine grosse Zahl von Ureteren bei Neugebornen und erhielten dabei Befunde, welche für uns von besonderer Wichtigkeit sind.

Schon 1875 hatte Englisch[1]) die Klappenbildung an den Ureteren beschrieben und gegenüber Simon betont, dass diese Klappen primäre Bildungen seien. Wölfler[2]) untersuchte daraufhin 100 Harnleiter an Neugebornen und konnte 20 Mal 1—5 mehr oder minder ausgeprägte fixe Querfalten der Schleimhaut nachweisen, welche sich regelmässig und ausschliesslich 1—1½ cm vom ostium pelvicum entfernt vorfanden und 1—5 mm ungefähr voneinander abstanden. Darunter waren bei 10 Harnleitern die Falten zu prominenten, ringförmigen Klappen ausgebildet, welche den Ureter daselbst impermeabel oder nur für die feinste Sonde durchgängig hielten. Diese Klappen waren, das konnte man deutlich sehen, durch die Verwachsung zweier solcher Schleimhautfalten entstanden und bewirkten, dass der aufgeschnittene Ureter an dieser Stelle ein sanduhrförmiges Aussehen erhielt. Dabei war das Nierenbecken entweder von normaler Ausdehnung, oder mässig hydronephrotisch, wenn die Einschnürung stärker war.

Nach Wölfler sind also diese Klappenfalten die wichtigste Ursache der angebornen Hydronephrose. Sie bedingen dieselbe, sobald sie das Ureterenlumen zu verlegen vermögen.

Zu analogen Resultaten führten die neueren Untersuchungen von Englisch, die an einem ungemein reichen Material von Früchten aus den verschiedenen Monaten und von Neugebornen gewonnen wurden. Englisch bestätigt

[1]) Ges. der Aerzte in Wien. Sitzung v. 18. Febr. 1875.

[2]) A. Wölfler. Neue Beiträge zur chirurg. Pathol. der Nieren. Arch. f. kl. Chirurgie, XXI, p. 694.

seine früheren Angaben bezüglich der Faltenbildungen der Schleimhaut und der durch sie hervorgerufenen Knickungen der Ureteren. Die Schleimhautfalten konnte er so gewöhnlich nachweisen, dass er sie als ganz normale Bildungen bezeichnet und annimmt, dass sie in der Entwicklung des Organes begründet seien. Die durch jene Falten bedingten, unter ganz normalen Verhältnissen vorkommenden Verengerungen der Harnleiter finden sich am häufigsten am Durchtritte durch die Blasenwand und eine Strecke über demselben, etwas weniger häufig am Abgange der Harnleiter aus dem Nierenbecken, am seltensten im Bereiche des Mittelstückes des Harnleiters. Diese Befunde an normalen Harnleitern lassen sich nun aber auch mit den bereits gemachten Angaben über die unmittelbaren Ursachen der Hydronephrose in Beziehung bringen. Nach denselben (vergleiche Tabelle S. 12) fanden sich die partiellen Obliterationen der Harnleiter am obern Ende in 5, am untern Ende in 6 Fällen, die partiellen Stenosen am obern Ende in 15, am untern in 14 Fällen.

Wölfler beleuchtet noch ein aetiologisches Moment der angebornen Hydronephrose, die abnorme Insertion und Lage des Harnleiters. Es finden dieselben ihre Erklärung in der Entwicklung des Ureters, wie sie von Kupfer sichergestellt wurde. Der Harnleiter inserirt sich erst in die hintere Wand des Wolff'schen Körpers und dreht sich später mit letzterem um 180°, so dass er erst nach aussen und dann nach vorne zu liegen kommt. Vollendet nun abnormer Weise der Harnleiter seine Umdrehung nicht ganz, und bleibt er an irgend einer Stelle seiner Bahn stehen, so wird es von der Grösse des zurückgelegten Umdrehungswinkels abhängen, ob er an der hintern, oder äussern oder vordern Wand der Niere sich inserirt.

Die übrigen aetiologischen Momente kommen viel seltener in Frage. Ich halte mich bei ihrer Aufzählung an die Angaben von Monti: Die tiefe Lage der Niere, bei welcher das Anfangsstück des Ureters zwischen Kreuzbein und Niere gelagert wird, wobei der Harnleiter leicht an das Kreuzbein angedrückt werden kann und somit der Abfluss des Urins

möglicher Weise behindert wird; Anomalien des untern Endes der Ureteren: tiefere Einmündung des einen Ureters oder Einmündung desselben in die Pars prostatica urethrae.

Die angeborne Hydronephrose ist endlich noch beobachtet bei Atresien und Stricturen der Harnröhre, wie die Fälle von Billard und Johnson zeigen, die Monti anführt.

Die Therapie der angebornen Hydronephrose wird von Monti (1878) noch sehr kurz abgethan: „Da die Therapie in der Mehrzahl der Fälle gegen die Ursachen der Hydronephrose Nichts vermag, so ist die Aufgabe derselben beinahe Null.“[1])

Zu den von Monti erwähnten drei Fällen (von Roberts, Hillier und Bromwell), bei denen ein therapeutischer Versuch gemacht worden, sind aber seither noch einzelne Beobachtungen gekommen, die wohl besser geeignet sind, die Möglichkeit einer Behandlung der Hydronephrose zu beleuchten. Sechs Fälle entnehme ich der Literatur der letzten Jahre, der letzte Fall wurde mir, wie bereits erwähnt, von Herrn Dr. Kaufmann zur Veröffentlichung gütigst überlassen. Es handelt sich in fast allen diesen Fällen um einseitige Hydronephrose und es versteht sich daher von selbst, dass meine therapeutischen Angaben fast nur auf diese sich beziehen. Die angeborne doppelseitige Hydronephrose ist wohl selten Gegenstand der Therapie.

1. Fall, mitgetheilt von Witkowsky[2]). 14 Tage altes Kind. Doppelseitige Hydronephrose. Punction.

Bei einem 14 Tage alten Kinde wurde eine Anschwellung der linken Bauchseite constatirt. 8 Tage lang vorher war Anurie bestanden; 2 Tage ante mortem wurde die Punction gemacht und 150 ccm sanguinolenter Flüssigkeit entleert.

Der Tod erfolgte, trotz achttägiger Anurie, ohne uraemische Symptome. Die Section ergab: Hydronephrose

[1]) l. c. p. 475.

[2]) Virchow-Hirsch, Jahresbericht, Bd. II, 1880.

beiderseits, links stärker als rechts, dagegen die rechte Niere stärker atrophisch. An der Einmündungsstelle beider Ureteren in das Nierenbecken fand sich ein strahlig narbiger Verschluss. Die Erklärung des Falles lautet: „Entzündung des linken Nierenbeckens, welche den Verschluss der Uretermündung verursacht, Compensationshypertrophie der rechten Niere mit consecutiver Entzündung des rechten Nierenbeckens.

2. Fall, mitgetheilt von Henoch[1]). Dreiwöchentliches Kind. Beidseitige Hydronephrose. Punction.

Es wurde in die Klinik ein dreiwöchentliches Kind aufgenommen, welches zwei grosse, fluctuirende, matt schallende Geschwülste beider Hypochondrien aufwies. Urin fehlte seit 10 Tagen vollständig, soll aber in der ersten Zeit des Lebens gelassen worden sein. Durch Punction wurde aus der linksseitigen Geschwulst eine Menge haemorrhagisch gefärbter Flüssigkeit entleert. Die Section ergab: Hydronephrose in Folge Obliteration beider Ureteren an der Austrittsstelle aus dem Nierenbecken. Die bei der Punction entleerte Flüssigkeit stammte nicht aus dem hydronephrotischen Sacke, sondern aus einer die ganze Niere umkapselnden Cyste, wahrscheinlich dem Residuum eines im Foetusleben entstandenen perirenalen Haematoms.

3. Fall, mitgetheilt von Bidder[2]). 1½ Jahre alter Knabe. Linksseitige Hydronephrose. Versuch der Anlegung einer Nierenfistel. Wegen Fieber und Eiterung aufgegeben.

Hugo Koch. 1½ Jahr, soll schon von Geburt an etwas starken Leib gehabt haben. Im zweiten Jahre zeigte sich starke Zunahme des Leibes. Der Hausarzt constatirte einen grossen fluctuirenden Tumor im Abdomen, welcher jedoch keine belästigenden Symptome verursachte. Der Nabelumfang betrug 63 cm. Die Probe-Punction, welche Anfangs

[1]) E. Henoch. Vorlesungen über Kinderkr. Berlin 1883, p. 572.

[2]) Bidder. Ueber angebl. Hydronephr. Berl. klin. Wochenschr. 1885. Nr. 8, p. 118.

September 1876 von Simon in Heidelberg vorgenommen wurde, ergab 1060 grm hellgrüne krystallklare Flüssigkeit ohne Eiweiss und Zucker, mit 1—1½ ‰ Harnstoff und grossen Quantitäten phosphorsaurer Salze. Am 3. October betrug der Leibesumfang bereits wieder 63 cm. Das Kind war wohlgenährt, blühend; der Leib tonnenförmig aufgetrieben. Percussion und Palpation ergaben einen elastischen Tumor, der von der rechten Inguinalgegend schräg in das linke Hypochondrium hinaufreichte. Ueber der ganzen Geschwulst war der Schall leer: tympanitischer Darmton begann erst 3 cm rechts vom Nabel. An dieser Grenze war bei eintretender Contraction des Darmes eine seichte, von links oben nach rechts unten gehende Furche sichtbar. Die Bauchhaut war normal.

Es wurde nun zwischen Spina ant. sup. sinistra und Rippenbogen durch die Bauchhaut hindurch eine lange krumme Nadel in die Cyste hinein und 3 cm oberhalb wieder hinausgeführt. Mit der Nadel wurde ein doppelter Silberdraht durchgezogen und die Enden desselben über einer der Haut anliegenden Bleiplatte geknüpft. Aus den Stichkanälen rieselt helle Flüssigkeit: ausserdem werden noch ca. 200 grm durch Troicart entleert. Einfacher Deckverband. Am 6. October entleerte sich wieder viel Flüssigkeit, am 7. musste wegen Fieber und Eiterung der Stichkanäle der Draht entfernt werden. In den nächsten Tagen war der Leib abwechselnd kleiner und grösser, nie schmerzhaft. Die Stichöffnungen schlossen sich. Der normal entleerte Harn wurde gegen Mitte October trüb, enthielt Eiter und Epithelien, blieb aber sauer. Das Fieber dauerte an, das Allgemeinbefinden wurde immer schlechter, der Leib nahm stetig zu. Tod am 8. November.

Section. 17 Stunden nach dem Tod. Der Leibesumfang beträgt 51 cm. Bei Eröffnung der Unterleibshöhle präsentirt sich ein mässig gespannter, fluctuirender Tumor, der vom linken Hypochondrium, wo er die Milz ganz nach oben gedrängt hat, schräg bis zur rechten Inguinalgegend reicht, das grosse Becken beinahe ausfüllt und den Eingang zum kleinen bedeckt. Die vordere und innere Fläche des Tumors, an deren

Grenze das colon descendens ebenfalls schräg von links oben nach rechts unten auf der Geschwulst herabläuft, sind mit Peritoneum überzogen. S romanum und Rectum sind nach rechts verschoben, liegen an der rechten Wand des Beckens und steigen daselbst zum Anus herab. Etwa in der verlängerten linken Mammillarlinie schlägt sich das Peritoneum bereits auf die Bauchwand über. Weiter nach der Seite und nach hinten zu liegt der Tumor direct der Fascie der Bauchwand auf. Von dieser lässt er sich nach seitlicher Durchschneidung des Peritoneum ziemlich leicht ablösen. Dabei findet sich im Zellgewebe ein kleiner, erbsengrosser Abscess, welcher offenbar einem der geschlossenen Stichkanäle entspricht. An der Anheftungsstelle des Tumors sieht man die vena renalis fast bis zum Umfang der vena cava verdickt und sich aus mehreren, sehr erweiterten Venen zusammensetzend, welche die hintere Peripherie des Tumors überziehen. Nach Durchschneidung der Nierengefässe und einiger fester Bindegewebszüge, welche den Tumor an der hintern Wand fixiren und nach Spaltung der rechten Umschlagsfalte des Peritoneums wird das colon descendens sowohl vom transversum als vom Rectum getrennt und an seinem kurzen Mesenterium an der vordern Tumorwand belassen. Der linke Ureter verläuft etwa in der Höhe der Linea innominata aus dem untern Abschnitt des Tumors von rechts nach links zur Blase. Der Tumor ist annähernd cylindrisch, ca. 19 cm lang, 11 cm dick; im langen Durchmesser ist der Umfang 47 cm, der Breiten-Durchmesser 24 cm. Aus dem Ureter floss vom Inhalt nichts ab. Der Tumor wird an der linken Seitenwand der Länge nach aufgeschnitten: er enthält einen Liter gelbgrünlicher, geruchloser Flüssigkeit mit zahllosen Eiterkörperchen und Nierenbeckenepithelien. Die Wanddicke beträgt im Allgemeinen 2—3 mm, oben am Scheitel 1 cm und mehr; hier findet sich restirende Nierensubstanz, die kappenartig in die Cystenwand gelagert ist; ihr entsprechend sind an der Innenseite die weit ausgedehnten, verdickten Nierenkelche. Die Innenfläche zeigt übrigens die glatte Schleimhaut des Nierenbeckens. Die Einmündungsstelle des Ureters kann erst nach Einführung einer dünnen Sonde in das

periphere Ende zum Tumor hin gefunden werden, sie erscheint als kleines, kaum sichtbares Loch. Der Ureter ist von der Einmündungsstelle an 10 cm weit mit der Tumorwand verwachsen. Wo er sich frei abhebt, ist er ca. 1 cm weit und verjüngt sich bis zur Blase wieder erheblich; er ist nicht verkürzt, gleich lang wie der rechte. Dieser verläuft normal und ist oberhalb des kleinen Beckens spindelförmig erweitert. Die rechte Niere ist gross, 9 cm lang, $5^1/_2$ breit, 4 dick, mit breiter Corticalis, die gelblich aussieht. Die Schleimhaut des Nierenbeckens ist etwas hyperämisch, die Kapsel bis auf einige Stellen leicht ablösbar. Die übrigen Organe sind stark nach rechts und oben verdrängt.

Anatomische Diagnose: Linksseitige angeborne Hydronephrose in Folge Stenose des linken Ureters in seinem oberen Theile.

4. Fall, mitgetheilt von Rupprecht[1]). Erfolgreiche Nephrectomie bei einem fünfjährigen Knaben wegen rechtsseitiger mehrkammeriger Cystenniere und Hydronephrose.

Knabe von 5 Jahren erkrankte zufällig fieberhaft mit unbestimmten Erscheinungen. In der zweiten Woche traten die Symptome eines Blasenkatarrhs auf. Als der Arzt zum Katheterisiren gerufen worden, entleerte der Knabe in Narcose spontan einen Liter citrigen, getrübten, sauren Urins (er war vorher niemals katheterisirt), der keine Krystalle, wenig Epithelien, zahlreiche Eiterzellen und Spaltpilze enthielt. Zugleich bestand in der rechten Bauchseite eine deutliche Geschwulst. Aufnahme in die Diakonissenanstalt. Hier theilte die Mutter mit, dass der bisher gesunde Knabe von Geburt an einen starken Leib und die Eigenthümlichkeit gehabt habe, nur 1—2 Mal in 24 Stunden, dann aber auf ein Mal ziemlich einen Nachttopf voll Urin zu entleeren. In der nächsten Woche kam das Kind durch schmerzhafte Blasentenesmen und hohes, remittirendes Fieber mehr und

[1]) P. Rupprecht. Zwei Hydronephrose-Operationen bei Kindern. Deutsche med. Wochenschr. Berl. 1885, XI, p. 611.

mehr herunter und bot ausserdem folgende Erscheinungen: Blase meist gefüllt bis über den Nabel, spontan nur 2—3 Mal in 24 Stunden entleert. Die 24stündige Harnmenge war von bereits erwähnter Beschaffenheit und betrug circa 1500 ccm. Mittelst Sonde und Rectalpalpation wurden gröbere Anomalien der Harnröhre, der Blase und untern Theile der Ureteren ausgeschlossen. Dagegen war constant Dämpfung in der rechten Bauchseite von der Wirbelsäule bis zu einer Linie, die sich medianwärts concav von der Mitte des Leberrandes nach dem Scheitel der Blase herab erstreckte. — Innerhalb der Dämpfung keine Härte oder Druckempfindlichkeit, aber grössere Hervorwölbung und Resistenz als links. Die Geschwulst zeigte undeutliche, schlaffe Fluctuation und Undulation; sie veränderte weder durch die Respiration noch bei irgend einer Lageveränderung des Kindes ihre Lage. Auf ihr lag deutlich sicht- und fühlbar das colon ascendens. Die Probepunction ergab eine dünne, klare, grüngelbliche, saure Flüssigkeit, 0,2 % Eiweiss und deutlich Borsäure enthaltend, jedoch keinen Harnstoff. Die Borsäure muss aus der Blase, welche kurz vorher mit Borsäure ausgespült worden, in die Geschwulst gelangt sein. Einige Tage später wurde 2 cm tiefer eine neue Probepunction vorgenommen; sie ergab dünne, saure, harnsäurehaltige Flüssigkeit mit viel Eiter und lebenden Coccen, welche sich in Nichts von dem auf natürlichem Wege entleerten Urin unterschied.

Diagnose: wahrscheinlich Hydronephrose und zwar

1) mehrkammerige Hydronephrose mit Vereiterung einer oder mehrerer Kammern (zweierlei verschiedene Punctionsflüssigkeiten);
2) nicht absolut verschlossener, sondern zeitweise passirbarer Ureter (wechselnde Spannung der Geschwulst);
3) primäre, angeborne, nicht secundär acquirirte Hydronephrose (geschwollener Leib und Anomalie der Urinsecretion von Geburt an; Tumor, Stein etc. im kleinen Becken fehlten).

Operation 2. April 1885. Nach Spaltung der Bauchdecken von der Spina ant. super. bis zum Rippenrand wurden die linke Niere, Blase und untere Ureterenenden palpirt, die Nichts abnormes zeigten. Es präsentirte sich in der Wunde ein schlaffer Sack, der den Raum von der fossa iliaca bis zur untern Leberfläche und die rechte Bauchhälfte bis zur Wirbelsäule ausfüllte. Auf ihm verlief das Coecum mit dem processus vermiformis. Nach aussen von diesem Darmstück wurde der peritoneale Uebergang des Tumors entsprechend der Länge des Bauchdeckenschnitts gespalten und darauf die Geschwulst mit Fingern und stumpfen Pincetten ohne Schwierigkeit und Blutung enucleirt. Plötzlich entleerte der Knabe Harn aus dem in der Inguinalfalte liegenden Penis (vor der Operation war katheterisirt worden) so zwar, dass ein Theil davon in die Wunde und den eröffneten retroperitonealen Raum, vielleicht auch in die Bauchhöhle einfloss. Das Kind wurde auf die rechte Seite gelagert und eine genaue Desinfection mit warmer Salicylsäurelösung vorgenommen. Der bleistiftstarke Ureter wurde nebst einer ihm aufliegenden Arterie (sperm. int.) doppelt unterbunden und durchschnitten und die Schnittwunde gut desinfizirt. Durch den Gefässstiel der Niere wurden mittelst Aneurysmanadel in drei verschiedenen Abständen dicke Doppelfäden aus Catgut hindurchgeführt und so geknotet, dass zwei Reihen von je drei Ligaturen entstanden, zwischen welchen der Tumor abgetrennt und entfernt werden konnte. Die Wundflächen des Geschwulstbettes legten sich von selbst aneinander, wurden nicht genäht und nicht drainirt. Die Bauchwunde wurde durch einige Dutzend Seidenfäden vernäht: Sublimatgazeverband. In den ersten Tagen nach der Operation erfolgte mehrmals Erbrechen; das Fieber verschwand aber und der Knabe erholte sich zusehends; nach 14 Tagen war die Wunde vollkommen verheilt. Die Urinmenge sank in den ersten Tagen auf 650 ccm pro Tag, stieg am 4. auf 800, am 7. auf 1200, am 15. auf 1600 ccm. Der Urin blieb eitrig getrübt. Täglich wurde die Blase zwei Mal mit Borsäure ausgespült. Das Wohlbefinden blieb dauernd: ein Vierteljahr später war aber der Urin immer noch trüb.

Die Niere zeigte sich gefüllt. $17^1/_2$ cm lang. 11 cm breit und $4^1/_2$ cm dick. das erweiterte Nierenbecken 7.5 cm lang und 6 cm breit. Das Gewicht betrug mit Inhalt 530 grm. ohne Inhalt 130 grm.

Mehrkammerige Cystenniere mit wenige Millimeter dicken Wandungen. die Cysten theils communicirend. theils abgeschlossen; letztere enthielten klare Flüssigkeit.

Als Ursache der partiell vereiterten. mehrkammerigen Hydronephrose fand sich ein abnorm hoher Ursprung des Ureters aus dem Nierenbecken (der Ureter war völlig wegsam). wobei durch Urinstauung unterhalb des Ureterabganges schliesslich Abknickung und Klappenverschluss des Ureters herbeigeführt wurde.

5. Fall, mitgetheilt von P. Wagner[1]). Erfolgreiche Nephrectomie bei einem vierjährigen Knaben wegen rechtsseitiger Hydronephrose.

Walther M., 4 Jahre, Kaufmannssohn Aufgenommen 19. April 1882, entlassen 30. Mai 1882.

Patient früher der Hauptsache nach gesund und kräftig. Seit Januar fällt eine stärkere Anschwellung der rechten Bauchseite auf. Von zwei Chirurgen wurde die Diagnose auf Echinococcus hepatis gestellt und eine Operation dringend angerathen.

Status praesens: kräftiger. gesund aussehender Junge. Haut nicht icterisch. Kopf und Brust ohne Anomalien. Leib ziemlich stark aufgetrieben. ist rechts bedeutend stärker wie links. Umfang in Nabelhöhle 64 cm.

Rechterseits. etwa 2 Querfinger breit nach Aussen vom Nabel. sieht man eine kleinapfelgrosse. ziemlich circumscripte Hervorwölbung. die sich mit der Respiration deutlich auf und nieder bewegt. Bei der Palpation fühlt man einen etwa faustgrossen. glatten. prall elastischen. fluctuirenden. nicht

[1]) P. Wagner. Casuistische Beiträge zur Nierenchirurgie. Deutsche Zeitschr. f. Chir., Bd. XXIV, 1886, p. 536.

schmerzhaften Tumor, welcher sich nur nach unten zu deutlich mittelst der Hand abgrenzen lässt. Hydatidenschwirren ist nicht nachweisbar. Die Bauchdecken lassen sich über der Geschwulst leicht verschieben, sind nicht geröthet, nicht infiltrirt. Die Percussion ergibt den Beginn der Leberdämpfung am obern Rand der fünften Rippe. Der leere Schall setzt sich ununterbrochen auf die Geschwulst fort, erstreckt sich nach unten ca. 3 Querfinger breit unterhalb des Nabels, nach innen zu wird der Schall gedämpft tympanitisch. Nach aussen zu hellt sich der Percussionsschall nicht vollkommen auf, sondern behält einen gedämpft-tympanitischen Character. Eine Probepunction mittelst Pravaz'scher Spritze auf der Höhe der Geschwulst ergibt eine wasserhelle, vollkommen klare, dünne Flüssigkeit.

Die Diagnose wurde auf Leberechinococcus gestellt. Bei der Operation zeigte sich, dass die Diagnose falsch war und dass es sich um eine rechtsseitige Hydronephrose handelte. Ziemlich leichte Exstirpation der Geschwulst, welche nur einige, wenig feste Adhaesionen zeigt. Gründliche Desinfection der Bauchhöhle. Naht der Bauchwunde. Vollkommen reactionsloser Verlauf. Gute Functionirung der linken Niere. Patient wird am 30. Juni geheilt entlassen.

An dem exstirpirten Tumor sind zwei Partien zu unterscheiden, der hydronephrotische und der aus normalem Nierengewebe bestehende Theil. Der erstere stellt einen etwa kleinkindskopfgrossen Sack dar, an dessen schleimhautähnlicher Innenfläche man sieben fünfzigpfennig- bis markstückgrosse, mässig tiefe Ausbuchtungen sieht, welche theilweise scharfe, ziemlich steil abfallende Ränder zeigen, theilweise aber auch mittelst dicker Septa ineinander übergehen. In jeder der erwähnten Ausbuchtungen sieht man eine mehr oder weniger stark abgeplattete Nierenpapille. Etwa von der Mitte der medianwärts gelegenen Seite geht ein Ureter ab, derselbe bietet keine anormale Insertion, dagegen zeigt das mit herausgenommene kurze Stück eine ziemlich starke Dilatation. Die mikroskopische Untersuchung der Cystenwand ergibt in den dicksten Partien derselben noch guterhaltenes Nieren-

gewebe. Nach unten zu geht die Cyste in makroskopisch sowohl wie mikroskopisch vollkommen normale Nierensubstanz über, welche von dem hydronephrotischen Theile ganz abgeschlossen, ein eigenes Becken mit Gefässen und Ureter zeigt.

In diesem Falle handelte es sich also um eine Niere mit doppeltem Becken und doppeltem Ureter, deren eine Hälfte hydronephrotisch entartet war.

6. Fall, mitgetheilt von Tuckwell und H. P. Symonds[1]). Heilung einer linksseitigen Hydronephrose bei einem elfjährigen Knaben durch Anlegung einer Nierenbeckenfistel in der Lende.

Elfjähriger Knabe; seit 15 Monaten Anwachsen eines linksseitigen hydronephrotischen Tumors. 27. Juni 1881 Aspirationspunction und Entleerung von 3—4 Pinten trüber, dunkelbrauner, geruchloser Flüssigkeit von 1008 spez. Gewicht, verändertes Blut, Albumen und Harnstoff enthaltend.

7. December 1881. Wiederaufnahme. Tumor grösser als vor der Punction.

2. Januar 1882. Incision in der Lende und Drainage. Der Drain wurde belassen bis 6. April und am 10. Mai war die Wunde ganz geschlossen. Am 16. Juni 1882 Austritt. Von einem Tumor war nichts mehr zu fühlen.

7. Fall, von Dr. Kaufmann. (Noch nicht veröffentlicht.) Anlegung einer Nierenbeckenfistel bei einem 1 Jahr alten Knaben wegen linksseitiger Hydronephrose.

A. S. 1 Jahr alt, erstes Kind der 27-jährigen Mutter. Es wurde am 7. Februar 1884 durch Forceps entbunden. Damals war bereits eine Auftreibung des Abdomens, eine hart sich anfühlende Vorragung in der Nabelgegend vom Arzte constatirt worden. Ebenso im Sommer 1884, wo das Kind

[1]) Congenital hydroneph. treated by incision in the loin and drainage. The Lancet. Lond. 1882, II, p. 141.

wegen Brechdurchfall behandelt wurde. Die Auftreibung des Leibes nahm beständig zu. Ende Januar 1885, circa 14 Tage bevor die Behandlung dieses Leidens begann, fiel der Mutter auf, dass der Knabe weniger Urin entleerte und stets schrie, wenn er auf das Geschirr gesetzt wurde. Am 27. Januar wurde 24 Stunden lang kein Urin entleert, der Knabe blieb beständig trocken. Am 28. in der Frühe wurde der Arzt gerufen; durch Druck auf den Unterleib entleerte er Urin aus der Harnröhre: es wurden warme Umschläge auf den Leib und ein leichtes Laxans verordnet. Es trat von jetzt an Harnträufeln ein ohne eigentliche Urinentleerung. Der Schlaf war unruhig, höchstens eine Stunde continuirlich und durch plötzliches Aufschreien unterbrochen. Das Kind wimmerte häufig und verfiel sichtlich. In den letzten acht Tagen erfolgte fünf Mal Erbrechen. Die Nahrung war Milch und Zuckerwasser. Auf ein Mal wurde stets wenig genossen, das Kind verlangte aber die Flasche öfters und trank jederzeit von Anfang gerne.

Status vom 4. Februar 1885. Kind wohlgebildet, auffällig blass, liegt ziemlich apathisch, wimmert beständig, reagirt aber prompt auf äussere Reize. Respiration beschleunigt, Temperatur normal. Das Abdomen bedeutend aufgetrieben; der Leibesumfang beträgt quer über dem Nabel 57 ^{cm}; in der Mitte zwischen Nabel und Symphyse, sowie zwischen Nabel und Processus xyphoides je 56 ^{cm}. Die Bauchdecken sind normal bis auf einige hervortretende Venen im Hypogastrium. Zur genauen Untersuchung wird die Narcose eingeleitet.

Percussion: Absolute Dämpfung über dem ganzen Abdomen bis auf eine dreieckige, tympanitisch schallende Fläche im Epigastrium, welche am linken Rippenbogen in der Parasternallinie, am rechten in der Mammillarlinie beginnt und bis 2 ^{cm} über den Nabel nach unten reicht. Das ganze Abdomen ist prall fluctuirend. Zwischen Nabel und Symphyse liegt, zu ein Drittel seiner Breite links, zu zwei Drittel rechts von der Mittellinie ein längsovaler, doppelt gänseeigrosser Tumor; er ist prall elastisch und in toto seitlich etwas verschiebbar; der Schall ist wie auf dem übrigen Abdomen dumpf.

Der Penis ist wohlgebildet, in der Vorhautöffnung die Urethralmündung leicht zu sehen.

Das Rectum wird, wie die Palpation ergibt, bedeutend comprimirt durch einen regelmässig rundlichen, seiner Vorderwand anliegenden, anscheinend das ganze Becken ausfüllenden Tumor, über dessen Oberfläche die Rectalschleimhaut normal verschieblich ist.

Durch Katheterismus mit weichem, elastischem Katheter Nro. 3 englisch entleeren sich 250 ccm klaren strohgelben Urins; es verschwindet der früher zwischen Nabel und Symphyse gefühlte kleinere Tumor. Die Prallheit des Abdomens bleibt trotzdem fast unverändert. Mittelst eines feinen Ansatzes wird in der linken Seite des Leibes zwischen Spina und Rippenbogen eine Aspirationspunction vorgenommen und dabei eine gelbgrüne, leichtflockige, geruchlose Flüssigkeit gewonnen, von welcher 520 ccm entleert werden, wonach die veränderten Spannungsverhältnisse eine genaue Palpation ermöglichen. Das Abdomen ist flach, die Darmschlingen treten im Epigastrium und in der rechten Lende hervor. Dämpfung ist bloss noch links vom Nabel, ihre Grenzen sind oben der Rippenrand, nach Innen die Mammillarlinie, nach unten die Spina anterior superior.

Palpatorisch lässt sich im Bereiche der gedämpften Partie ein deutlich fluctuirender Tumor nachweisen, welcher mit seinem untern Pole bis zur Mitte des Ligamentum Pouparti nach ein- und abwärts reicht und deutlich abgegrenzt ist, nach oben länglich walzenförmig gegen den linken Rippenrand verläuft; hier geht er in einen festeren, seitlich verschiebbaren, unter dem Rippenbogen sich verlierenden Theil über. Die rechte Niere ist deutlich an normaler Stelle zu fühlen; von der linken dagegen ist in gleicher Höhe nichts durchzufühlen, obgleich die Palpation direct neben der Wirbelsäule gleich leicht möglich ist wie rechts. Der vor der Punction per rectum gefühlte Tumor ist verschwunden.

Anamnese und Untersuchung des Falles lassen folgende Diagnose stellen: Angeborne linksseitige Hydronephrose mit Bildung eines kolossalen, fast das ganze

Abdomen ausfüllenden Tumors, welcher sich in das kleine Becken zwischen Rectum und Blase verlängert. Compression des Rectum und Blasenhalses, als Folge Retention und Incontinenz des von der rechten Niere in die Blase gelieferten Urins; chronische Uraemie.

Schon die unmittelbaren Folgen des zunächst in diagnostischem Interesse erfolgten Eingriffes erhärten die Diagnose. Das Kind ist am gleichen Nachmittage bereits viel munterer, trinkt gut und regelmässig und durchnässt vor Abend mehrmals die Windeln. Folgenden Tages ist das Aussehen noch besser, trotzdem der Leib wieder viel gespannter erscheint. Die Nahrung wird gerne genommen und gut vertragen, drei Mal des Tages kann Urin aufgefangen werden, welcher im Strahle entleert wird; er ist völlig klar, eiweissfrei.

Am 6. Februar Morgens wird mit folgendem Plane zur Operation geschritten: Nach Freilegung der Cystenwand und Incision derselben eine Communication zur Blase zu schaffen. In tiefer Narcose wird 1 cm über der Spina ant. sup. eine 8 cm lange, nach hinten und oben verlaufende Incision geführt und die ganze Bauchwand vorsichtig durchtrennt. Die Cystenwand wird freigelegt und mittelst einiger Näthe vorläufig an die äussere Haut fixirt. Nach Durchschneidung der Cystenwand entleert sich der Inhalt sehr rasch. Der circa 8 cm lange Schlitz wird nun exact mit der äussern Haut vernäht. Bei Palpation des Innern des Sackes fällt vor Allem auf, dass der vorher bedeutende Tumor bis auf seine um den Finger contrahirte Wandung verschwunden ist. Nach oben aussen gegen den Rippenbogen hin ist deutlich die linke Niere zu fühlen, welche dem Tumor hutförmig aufsitzt; der tastende Finger konstatirt die Papillen des Nierenbeckens, das ganze Organ kann durch den Finger und die aussen aufgelegte Hand combinirt abgetastet werden. Nach unten reicht die Cyste 1 cm tiefer als der untere Wundwinkel, der Fortsatz zwischen Rectum und Blase ist nicht mehr vorhanden. Zwischen der innern Cystenwand und der Blase drängen sich durch die Bauchdecken bemerkbare Darmschlingen hervor und von dem Beginnen, eine Communication nach der Blase

zu schaffen, muss desshalb abgesehen werden. Nachdem der Cystenraum ausgespült, wird die Wunde mit Jodoformgaze und Salicylwatte verbunden. Die bei der Incision gewonnene Flüssigkeit, circa 600 ccm, wurde Herrn Dr. Tauber zur Untersuchung gesendet.

Verlauf nach der Operation. Nachmittags ist Patient sehr unruhig, bricht zwei Mal, schreit immer, entleert keinen Harn. Stündlich wird ein Esslöffel Milch gegeben. Abdomen weich, nirgends aufgetrieben.

7. Februar. Patient hat in der Nacht zwei Mal urinirt. Befinden und Aussehen sind entschieden besser. Der Verband, welcher bereits mit deutlich urinös riechendem Secrete durchtränkt ist, wird erneuert. Abends, nachdem Tags über grosse Unruhe bestanden, plötzlicher Collaps, aus dem sich Patient nur langsam erholt. Die stark ausgedehnte Blase wird mittelst Katheter entleert und 250 ccm geruchlosen, bis an einzelne schleimig-eitrige Flocken klaren Harnes gewonnen.

8. Februar. Nacht unruhig, zwei Mal Erbrechen. Der Verband ist wieder mit dem aus der Fistel abfliessenden Harn durchtränkt und muss erneuert werden. Die Wundränder sind blass, nicht geröthet oder geschwellt. Katheterismus. Tags über starke Diarrhœ, wird Abends durch ein kleines Opiumklysma gestillt. Wieder Katheterismus. Nahrung: Heumilch, Eiweisswasser, kleine Quantitäten Malaga.

9. Februar. In der Nacht spontanes Uriniren. Das Kind sieht recht gut aus und nährt sich viel besser. Drei Eiweiss und reichlich Milch werden genossen.

10. Februar. Befinden ganz gut. Kind lacht zum ersten Mal. Täglicher Verbandwechsel wegen stets reichlicher Durchtränkung mit Urin. Die Wunde reizlos, wird von heute ab mit Zinksalbe verbunden.

12. Februar. Patient wird nach Hause entlassen. Die Wunde soll weiter mit Zinksalbe verbunden werden, darüber Bruns'sche Watte, stets nach Durchnässung mit Urin zu ändern. Als Nahrung ist ausschliesslich Milch zu geben. Das Abdomen ist normal, der Schall überall tympanitisch.

Ueber die Wundverhältnisse wird noch folgender Status notirt: Die Wunde beginnt 2 cm von der Spina ant. sup. und verläuft 1 cm über ihr bogenförmig circa 8 cm nach oben, aussen und hinten. Die Wundränder sind per primam geheilt. Aus einer etwa 4 cm weiten Communicationsöffnung mit dem hydronephrotischen Sacke entleert sich nach aussen reichlich und fortwährend Urin. Der vordere Rand dieser Oeffnung ist bedeutend gegen den hintern Rand vorgewulstet durch das sich stark gegen ihn andrängende Colon descendens, welches auch durch die schlaffen Bauchdecken deutlich hervortritt.

Ueber das Befinden des Patienten lauteten die Berichte stets günstig, nur entleerte sich aus der Fistel stets reichlich urinöse Flüssigkeit, so dass der Mutter das Reinhalten des Patienten grosse Mühe verursachte.

Den 18. October 1886. 1⅔ Jahre nach der Operation untersuchte ich den Patienten zu Hause und notirte folgenden Status: Die stets reichlich Urin entleerende Fistel sitzt unmittelbar nach oben aussen von der Spina ant. sup. am untern Ende einer bei 5 cm langen, etwas gewulsteten, schief nach oben und aussen verlaufenden Narbe. Die Fistel ist 3 cm breit. Ihre Ränder sind sehr schön vernarbt. Der vordere ist stark vorgewulstet durch eine gegen ihn sich andrängende Darmschlinge (wahrscheinlich colon descendens). Die Haut in der Umgebung der Fistel ist bloss gegen die Leiste zu etwas ekzematös gereizt. Der beständig ausfliessende Urin hat keinen besondern Geruch und Dank der grossen Reinlichkeit von Seite der Mutter des Patienten fehlt der urinöse Geruch um das Kind völlig, wie er bei Epispaden zum Beispiel stets so prononcirt ist. Am übrigen Abdomen sind besondere Veränderungen nicht zu constatiren. Die rechte Niere functionirt offenbar ganz normal, da aus der Blase und Urethra sich in regelmässigen Intervallen klarer Urin entleert. Der Knabe ist im Uebrigen kräftig und für sein Alter gross und gut entwickelt.

Herr Dr. Kaufmann gedenkt den Patienten etwa vier Jahre alt werden zu lassen und ihm dann die linke Niere zu

exstirpiren, da auf andere Weise die Nierenbeckenfistel nicht zur Heilung zu bringen sein wird.[1])

* * *

In den sieben mitgetheilten Fällen werden als therapeutische Massnahmen bei angeborner Hydronephrose genannt:

1) Die einfache Punction.
2) Die Anlegung einer Nierenbeckenfistel.
3) Die Exstirpation des Tumors.

Das sind wohl die sämmtlichen therapeutischen Eingriffe, die bei der angebornen Hydronephrose überhaupt in Frage kommen können; es verlohnt sich daher der Mühe, die Indicationen für dieselben etwas schärfer zu formuliren, um so mehr, als dies bis jetzt meines Wissens noch nirgends geschehen ist.

1. Die einfache Punction.

Monti spricht sich über dieselbe in folgender Weise aus: „Die Punction ist mit der Möglichkeit einer allgemeinen Peritonitis verbunden und in Anbetracht der hiebei selten erzielten bleibenden Erfolge soll sie desshalb nur in jenen Fällen vorgenommen werden, wo eine Indicatio vitalis vorliegt.“[2])

Monti kennt die Fälle von Hillier und Bromwell, welche mit Punction behandelt wurden; ich kann die Fälle von Witkowsky und Henoch dazufügen. Sie bestätigen die eine Angabe von Monti, dass die Punction keinen curativen Effect hat.

Der andern Angabe desselben Autors hingegen muss ich widersprechen, wonach die Punction die Gefahr einer

[1]) Die Nephrectomie sollte April 1888 vorgenommen werden. Patient erkrankte jedoch um jene Zeit an Pneumonie, von der er sich eben erst erholt hat.

[2]) l. c. p. 475.

allgemeinen Peritonitis in sich schliesse und daher bloss ex indicatione vitali Anwendung finden dürfe.

Die grössern, von den Nieren ausgehenden Geschwülste — und hiezu gehören auch unsere Hydronephrosen — entwickeln sich zwar extraperitoneal, aber bedingen doch eine beträchtliche Verschiebung der seitlichen Umschlagsstelle des Peritoneums nach vorne. Zahlreichen Angaben hierüber begegnet man zunächst in den Mittheilungen über Nephrectomien. In der von mir gesammelten, allerdings recht bescheidenen Casuistik sind folgende Angaben für die Verhältnisse des Peritoneums zum hydronephrotischen Tumor wichtig: Bidder constatirte bei der Section seines Falles das Verhalten der peritonealen Uebergangsfalte bei linkseitiger Hydronephrose; er fand die Uebergangsstelle des visceralen in das parietale Peritoneum in der verlängerten linken Mammillarlinie. Kaufmann begann die Incision in den hydronephrotischen Sack unmittelbar über der Spina ant. sup. und konnte völlig extraperitoneal operiren. Rupprecht fand bei seinem rechtseitigen Tumor eine bedeutende Verlagerung des Coecum nach vorne innen und die Peritonealfalte in einer durch die Spina ant. sup. gedachten Linie.

Aus diesen Angaben ergibt sich doch, dass das Peritoneum bei der Punction stets mit Sicherheit vermieden werden kann, mithin die Gefahr einer Peritonitis ausfällt, falls man den Einstich in der Lendengegend macht, nach aussen von der Spina ant. sup.

Mit unsern jetzigen Punctionsinstrumenten fällt jede Gefahr des Eingriffes dahin und so kommt denn die Punction stets in Frage, wenn in diagnostischem oder therapeutischem Interesse eine temporäre Verkleinerung des Tumors indicirt erscheint.

2. Die Anlegung einer Nierenbeckenfistel.

Tuckwell und H. P. Symonds heilten eine linksseitige Hydronephrose bei einem elfjährigen Knaben durch Incision des Tumors in der Lende und Drainage. Der Drain wurde drei Monate belassen und vier Monate nach der Operation war die Wunde geschlossen und von einem Tumor nichts mehr zu fühlen.

Kaufmann war leider nicht so glücklich, definitive Heilung durch den Eingriff zu erzielen. Er führte die Operation so aus, wie sie wohl heutzutage stets ausgeführt würde: Freilegung der Geschwulstoberfläche durch einen grössern Schnitt. Incision und Entleerung des Tumors und Vernähen der Wandung mit der äussern Haut. Die Einlegung eines Drains ist dabei überflüssig und die Wundverhältnisse gestalten sich, wie der Fall zeigt, sehr einfach. Wenn ein einjähriger, sehr heruntergekommener Patient den Eingriff so gut übersteht, so ist dessen Dignität wohl nicht zu hoch anzuschlagen. Die Fistelbildung und die prompte Entleerung und successive Verkleinerung des Tumors sind die beabsichtigten und erreichten Resultate. Leider aber ist die Heilung keine definitive: Die Secretion aus der Fistel persistirt und bedingt einen Nachtheil für den Patienten, der schwerwiegend ist.

Den vollständigen Erfolg von Tuckwell und Symonds kann man sich nur so erklären, dass in jenem Falle kein secretionsfähiges Nierenparenchym mehr bestand, mithin der hydronephrotische Sack nach der Entleerung langsam schrumpfte und verödete. Kaufmann dagegen constatirte unmittelbar bei der Operation, dass die Niere dem obern Pol des Tumors aufsass, wonach ihre fernere Function sehr wahrscheinlich war. Die beiden Fälle zeigen aber, dass sich bei Hydronephrose unschwer eine Nierenbeckenfistel anlegen lässt und die Gefahr des Eingriffes ganz gering anzuschlagen ist. Eine Verletzung des Peritoneums lässt sich nach den unter Punction gemachten Angaben mit Sicherheit vermeiden, wenn die für die Punction aufgestellten Regeln auch auf die Incision übertragen werden.

Wenn darnach die definitive Heilung nur in einzelnen Fällen beobachtet wird, so hat der Eingriff doch schon eine bestimmte Indication: für alle Fälle, wo es sich um ganz kleine oder schwächliche und heruntergekommene Kinder handelt, die eine Nephrectomie nicht überstehen würden, verdient er zunächst ausgeführt zu werden und es zeigt die Beobachtung von Kaufmann, dass, falls auch eine Fistel persistirt mit starker Secretion, dadurch das Befinden des Patienten in keiner Weise leidet, vielmehr die Reinlichkeit die einzige Sorge der Angehörigen bildet. Es ist in unserem Falle leider gar nicht möglich, bei dem lebhaften Jungen eine auch nur annähernde Bestimmung des Quantums von Flüssigkeit zu machen, die in einer bestimmten Zeit aus der Fistel sich entleert; immerhin aber befindet sich ein solcher Patient weit besser wie etwa ein Epispade. Der grösste Theil des Urins wird jedenfalls aus der gesunden Niere geliefert und gelangt per vias naturales nach aussen. Das Secret der Fistel entfaltet zudem anscheinend bei weitem nicht so reizende Eigenschaften nach dem von mir aufgenommenen Status zu schliessen.

Es ist denkbar, dass es Fälle geben kann, bei denen es gelingt, eine Communication mit der Harnblase zu schaffen, nachdem die Geschwulst durch Incision eröffnet worden. Die Möglichkeit einer auf diese Weise herbeizuführenden Radicalheilung liegt vor allem vor in den Fällen, wo es sich um geringe Abnormitäten des Ureters als Ursache handelt und letzterer nach der Incision zugänglich gemacht werden kann.

3. Die Exstirpation des hydronephrotischen Tumors.

Die Exstirpation garantirt völlige Heilung in kürzester Zeit und es mag die schweren Bedenken, die man von vorneherein gegen den Eingriff haben mag, einigermassen beruhigen, dass die beiden Fälle von Hydronephrosis congenita,

welche dieser Operation unterzogen wurden, glücklich genasen und bleibend geheilt sind. Die Schwere der Operation stellt natürlich zuerst ein bestimmtes Postulat bezüglich des Alters und des Kräftezustandes des Kranken. Die beiden glücklich Operirten sind Kinder von fünf und vier Jahren und dies scheint mir auch die unterste Altersgrenze für Vornahme der Operation zu sein. Ganz jugendliches Alter und schwächliche Individuen contraindiciren jedenfalls die Exstirpation. Da auch die Niere der kranken Seite mit dem Tumor entfernt werden muss, so hängt der Ausgang der Operation noch wesentlich von einer normalen Functionsfähigkeit der andern Niere ab. Die Prüfung auf letztere ist relativ leicht und sicher; die Menge und Beschaffenheit des aus der Blase entleerten Harnes sind hiebei massgebend.

Bei Besprechung der Exstirpation erhebt sich nun vor Allem die Frage, ob es gerathen sei, den Tumor als solchen zu entfernen, oder ob man erst seine Verkleinerung durch Anlegung einer Nierenbeckenfistel erzielen und die Radicaloperation erst später folgen lassen solle. Darin scheint mir der grosse Werth des von mir mitgetheilten Falles zu liegen, dass er den Vortheil einer praeliminaren Anlegung einer Nierenbeckenfistel in ein sehr grelles Licht stellt. Bei dem schwächlichen, jede Nahrung verweigernden einjährigen Kinde hatte der Eingriff einen eclatanten Erfolg: der Tumor entleerte und verkleinerte sich prompt, die Se- und Excretion des von der gesunden Niere gelieferten Harnes regulirte sich und der Allgemeinzustand besserte sich so, dass der Patient seit der Operation eine ganz normale Entwicklung durchmachte. Für die Exstirpation lassen sich nun alle Verhältnisse in günstigster Weise beeinflussen: der Zeitgewinn ist in die Augen springend; der vorliegende Tumor ist beinahe auf die Grösse der normalen Niere reducirt und ermöglicht dadurch seine Entfernung von der Lende aus durch einen Eingriff, der nach allen mit der Nephrectomie gemachten Erfahrungen unendlich leichter ertragen wird, als die Operation, zu denen Rupprecht und Thiersch sich gezwungen sahen.

Darin gipfelt der therapeutische Vorschlag, den ich für die angeborne Hydronephrose machen möchte, dass nach den vorliegenden Erfahrungen der Exstirpation des Tumors zwar die Berechtigung nicht abgesprochen werden kann, dass es sich aber empfiehlt, stets die Incision und Anlegung einer Nierenbeckenfistel vorauszuschicken und den weiteren Verlauf abzuwarten. Hiedurch heilten Tuckwell und Symonds ihre Kranken gänzlich; Kaufmann war zwar nicht so glücklich, erzielte aber die erwähnten nennenswerthen Vortheile für die später nothwendige Exstirpation.

B.

Die Genese des sog. Prolapsus vesicae urinariae inversae.

Im Sommer 1887 hatte ich mehrmals Gelegenheit, den folgenden Fall von angebornem Blasenprolaps zu untersuchen.

1. Fall. Herr S., Chemiker, 21 Jahre alt, ist körperlich normal entwickelt bis auf die erwähnte Anomalie, die er in sehr typischer Form besitzt: Das Abdomen entbehrt des Nabels. Die Bauchwand erscheint auffallend glatt und gespannt ohne alle an ihr sonst vortretenden plastischen Zeichnungen. Der in der Unterbauchgegend sitzende Blasenprolaps ragt 5 cm über das Niveau der Bauchwand vor, ist quer 7 cm breit und ebenso hoch, wie üblich hochroth, vielfach gewulstet und feucht. Der Uebergang in die Bauchhaut geschieht ganz plötzlich in den obern und seitlichen Theilen; ein ungemein derb, eigentlich hart sich anfühlender, etwa $^1/_2$ cm mächtiger Randsaum ist überall nachweisbar, in welchem die Blasenschleimhaut unmittelbar die äussere Haut trifft. Die untere Grenze des Prolapses bildet ein nach unten convexer, fester, 4 mm dicker Strang, der beiderseits an den deutlich vorstehenden Schambeinenden — es besteht eine Symphysenspalte von 5 cm Breite — beginnt und nach der Mitte zu ab- und einwärts verlaufend sich allmälig verflacht. Soweit er seitlich vortritt, wird er von deutlicher Narbenhaut überdeckt, die von der umgebenden Haut sich durch ihre Glätte, ihren Glanz und röthliche Farbe deutlich unterscheidet. Gegen die Mitte zu wird dieser Strang verdeckt von der in zwei Lappen gespaltenen glans penis, die $2^1/_2$ cm breit und durchschnittlich $1^1/_2$ cm dick ist. Unter ihr liegt das schürzen-

förmig herunterhangende Praeputium und das Scrotum, das etwas kürzer als normal erscheint, mit den beiden Testes. Beim Abwärtsziehen der Eichel erscheint der rudimentäre Penis mit flacher Harnrinne, deren Schleimhaut glatt in die seitliche Penishaut übergeht. Caput gallinaginis und Ureterenmündungen treten ebenfalls zu Tage, zumal wenn die Blasenschleimhaut nach dem Abdomen zurückgedrängt wird. Dies ist etwa 4 cm weit hinter das Niveau der Bauchwand möglich, so dass also ein sehr spärliches Blasencavum resultirt.

Die so schwere Anomalie bedingt natürlich auch bei unserem Patienten die bekannten Beschwerden: Ununterbrochenes Benetzen der Nachbartheile mit Urin, eczematöse Reizung als Folge etc.

Patient trägt darüber Badhosen von Kautschuk, die sehr exakt am Körper und an den Oberschenkeln anschliessen und die Kleider anscheinend gut vor der Benetzung mit Harn schützen. Von Zeit zu Zeit entleert Patient den angesammelten Urin; im Bette liegt er auf einer dicken Unterlage und trägt keinerlei Vorrichtung zum Auffangen des Harnes. Trotzdem Kautschuk doch rasch die Haut reizt, fällt es auf, dass das Ekzem an den Oberschenkeln sehr mässig ist.

Herr Dr. Kaufmann schlug dem Patienten, da nur ein Blasencavum durch plastische Operation zu erreichen wäre, die Sonnenburg'sche Operation vor, zu der er sich aber vorläufig noch nicht entschliessen kann.

Der Fall hat also kein klinisches Interesse, hingegen veranlasste er mich, der Genese der sog. Blasenspalte näher zu treten.

In seiner Bearbeitung der „Krankheiten der weiblichen Harnröhre und Blase" hat Winkel[1]) eine ausgezeichnete Darlegung der Aetiologie der Blasenspalte unter wesentlicher Berücksichtigung der Verhältnisse beim weiblichen Geschlecht geliefert. Ich versuche im Folgenden die Besprechung der Genese der Blasenspalte unter Anlehnung an die genannte Arbeit mit besonderer Berücksichtigung des männlichen

[1]) Deutsche Chir., S. 62. Stuttgart 1885.

Geschlechtes. wozu mich meine Beobachtung unmittelbar auffordert.

Die von Winkel[1]) vertretene Ansicht über die Entstehung unserer Anomalie, dass eine Berstung des Harnsackes in frühester Zeit als wichtigste Folge der Harnstauung und diese somit als wichtigste Ursache der Blasenspalte zu betrachten sei, ist zuerst von Duncan[2]) formulirt worden. Ich führe das Wesentliche dieser sog. Duncan'schen oder mechanischen Theorie nach Meckel[3]) hier an:

„Der erste Bildungsfehler ist eine Verschliessung der Harnröhre; diese veranlasst Ausdehnung der Harnblase durch den sie anfüllenden Harn. Die Schambeine, die zur Zeit noch kaum knorpelig und nicht mit einander verbunden sind, werden so lange von einander entfernt gehalten, bis sie den Grad der Festigkeit erlangen, bei welchem der Druck der Harnblase keine Wirkung mehr auf sie äussern kann. Zugleich werden nothwendig die geraden Bauchmuskeln auseinander gezogen und die vordere Wand des Unterleibes und der Blase dadurch ihrer Unterstützung beraubt, während die letztere in ihrem übrigen Umfange durch die fester verbundenen Theile regelmässig geschützt ist. Die ganze Gewalt des Druckes, welchen der die Blase anfüllende Harn ausübt, wird daher gegen die vordere Wand dieses Organes, und die Haut der vorderen Unterleibswandung gerichtet und beide so lange vorgedrängt, bis sie allmälig verdünnt, endlich zerreissen. Darauf zieht sich die Blase zusammen und wird durch die Unterleibseingeweide vorgedrängt."

A. Bonn, B. S. Schultze, Thiersch und neuerdings besonders Küster haben sich für diese Dunkan'sche Theorie ausgesprochen. Küsters[4]) Verdienst ist es, einen Fall von intrauteriner Heilung der Basenspalte als die unmittel-

[1]) l. c. p. 74, § 51.

[2]) Edinburgh med. Journ. 1805, p. 131—142.

[3]) Handbuch der pathol. Anatom. v. J. T. Meckel. Leipzig 1812. Bd. I, p. 730.

[4]) E. Küster. Ein chirurg. Triennium. 1876, 1877, 1878. Kassel und Berlin 1882, p. 185.

barste Bestätigung der sogen. mechanischen Theorie beigebracht zu haben:

2. Fall. Am 9. Mai 1876 wurde der Knabe Arthur Schulz. Häuslersohn aus der Umgegend von Jüterbogk. in's Augusta Hospital aufgenommen. Das Kind. von durchaus guten Eltern stammend. war am 29. Sept. 1874 geboren. stand also zur Zeit der Aufnahme im Alter von 1 Jahr 7 Monaten. war ausserordentlich kräftig entwickelt. hatte aber einen auffallend dicken Kopf mit etwas vorgewölbter Stirn. während an seinem Körper keine Spuren von Rachitis nachzuweisen waren. Die Sprache war noch sehr mangelhaft. die Intelligenz aber sonst wirklich hervorragend. das Wesen klug und lebhaft. Schon bei der Geburt bemerkten die Eltern eine seither unverändert gebliebene Abnormität der Genitalien. verbunden mit fortwährendem Urinträufeln. welches allmälig Excoriationen an der Wurzel des Penis erzeugte. Erst hierdurch wurden dieselben schliesslich veranlasst. Hülfe in einem Krankenhause zu suchen. — Die Untersuchung der Genitalien gab nun einen höchst auffallenden Befund. Bei oberflächlicher Betrachtung konnte man glauben. einen typischen Fall von Epispadie mit Blasenspalte vor sich zu haben. und in der That. wenn man sich die später zu erwähnenden Narbenbildungen am Penis und der Bauchwand fortdenkt. so ist genannte Missbildung in allen ihren Einzelheiten vorhanden.

Zwei Zeichnungen veranschaulichen den Befund. Ich habe die wichtigere derselben in der am Schluss folgenden Fig. I $1^1/_2$fach vergrössert reproducirt. um die einzelnen Theile deutlicher hervortreten zu lassen.

Das kleine Scrotum ist von der Wurzel des Penis durch einen ungewöhnlich grossen Zwischenraum getrennt. Die Hoden liegen unmittelbar vor dem Leistenring. Der Penis ist verkümmert. besteht in seinem vorspringenden Theil fast nur aus einer unregelmässig gestalteten. lappigen Eichel *a a* und federt gegen die Bauchwand. Die Eichel trägt ein Praeputium *b* in Form einer sogenannten Vorhautschürze. d. h.. die Vorhaut lässt den oberen Eicheltheil frei. Die knöcherne Symphyse fehlt: zwischen den horizontalen

Schambeinästen fühlt man einen 3—4 cm breiten Spalt, welcher durch eine ligamentöse Masse verschlossen ist. Ein ebenso breiter Spalt geht durch die Bauchmuskulatur, ein eigentlicher Nabel fehlt. — Bis hieher fällt die Beschreibung vollständig mit der einer Epispadie mit Blasenspalte zusammen. Allein der eben erwähnte Spalt in der Bauchmuskulatur ist nicht offen geblieben, sondern er ist geschlossen durch eine weissliche, ca. 3 cm breite und 4 cm hohe Narbe *c*, welche sich nach oben hin kegelförmig zuspitzt. In der Mitte derselben liegt eine unregelmässig wulstige, bräunlich gefärbte, über das Niveau der übrigen Narben hervorragende Narbenmasse *d*, welche mit einem vorgewölbten Nabel unverkennbar Aehnlichkeit hat. Von diesem Pseudonabel aus erstreckt sich nach abwärts eine erhabene Narbenleiste, welche auch auf den Penis übergeht und indem sie eine seichte, von Schleimhaut ausgekleidete, rinnenförmige Vertiefung seiner obern Fläche von oben her überdeckt, eine Art von Harnröhre auf dem Rücken des Penis herstellt. Das Orificium urethrae liegt bei *e*. Neben dieser Narbenleiste liegen an der Wurzel des Penis jederseits eine trichterförmige Vertiefung *f f*, welche mit Schleimhaut ausgekleidet zu sein scheinen und in welchen gewöhnlich Urin stagnirt: dadurch entsteht der Anschein, als stünden diese Vertiefungen mit den Harnwegen in offener Verbindung. Indessen enden diese Löcher in einer Tiefe von $^1/_2$ cm blind und kann man sich auch überzeugen, dass der Urin, welcher unwillkürlich aus der Harnröhre abfliesst, von aussen in jene hineingelangt. Beim Einführen einer Sonde in die Harnröhre erkennt man, dass die obere Wand derselben sehr dünn ist: an der Wurzel des Penis aber kommt man auf ein Hinderniss, welches nur von der feinsten Sonde überwunden wird. Hier besteht demnach eine erhebliche Strictur. Führt man den Finger in's Rectum ein, so kann man sich durch Bewegungen des Sondenknopfes überzeugen, dass ein wirkliches Cavum vesicae vorhanden und dass dasselbe hinter der Bandmasse gelegen ist, welche die Symphyse vertritt. In der Rückenlage wird der Urin in der Regel einige Zeit lang gehalten; schreit das Kind oder wird es auf

die Füsse gestellt, so geht der Harn zuweilen im Strahle ab, während er meistens unwillkürlich abträufelt. Es scheint demnach, als ob ein Sphincter vesicae zwar vorhanden, aber gespalten sei, so dass er nur unvollkommen thätig sein kann.

Die vorliegende Beobachtung weist alle Merkmale einer in utero stattgehabten Blasenruptur und folgenden Heilung derselben auf und klärt zugleich, indem die Benarbung von der Blasenoberfläche sich continuirlich auf den Penisrücken fortsetzt, den Zusammenhang der Blasenspalte mit der Epispadie in der Weise auf, dass beiden dasselbe ursächliche Moment zu Grunde liegt.

Ich begnüge mich zunächst mit diesen Angaben; es scheint mir wichtig, in unmittelbarem Anschlusse daran noch zwei Beobachtungen anzuführen, die meiner Ansicht nach ebenfalls intrauterine Heilungsformen der Blasenspalte darstellen. Es sind dies die Fälle von sog. Ectopie der ungespaltenen Blase durch die gespaltene Bauchwand. Küster hat deren Aehnlichkeit mit seiner Beobachtung bereits betont, ohne aber näher auf sie eingegangen zu sein.

3. Fall, beschrieben von Vrolik.[1]) Bei dem $1^1/_2$jährigen Knaben liegt die Harnblase völlig bloss in der Spalte der vorderen Bauchwand. Der Nabel ist am obern Theile des Blasentumors gelegen. Der Penis zeigt eine Furchenbildung auf seiner Rückenfläche. Die Eltern des Knaben gaben an, dass sich gleich nach der Geburt der Harn ausser aus der Harnröhrenmündung noch tropfenweise aus zwei kleinen Oeffnungen in der Furche zwischen Blasentumor und Penis entleert habe. Diese Oeffnungen sind nun durch deutliche Narben geschlossen.

Der Knabe starb in seinem 6. Lebensjahre; bei der Section zeigte sich, dass die Blase eine Sanduhrform besass und nur ihr oberer kleinerer Theil den Tumor an der vorderen Bauchwand bildete; eine enge Oeffnung vermittelte die Communication zwischen beiden Blasentheilen. Nieren

[1]) W. Vrolik: Tabulae ad illustr. Embryogen. hominis et mammalium tam naturalem quam abnormem. Lipsiae MDCCCLIV. Tabula trigesima.

vergrössert; Ureteren und Nierenbecken bedeutend erweitert. Die Symphyse fehlte, die Schambeine standen $^5/_4$ Zoll von einander ab.

Es fehlen leider verschiedene Angaben, die von besonderem Interesse bei der Genese sein könnten, besonders vermissen wir eine Beschreibung der vorderen Blasen- und oberen Urethralwand.

4. Fall, mitgetheilt von L. Lichtheim.[1]) Am 8. October 1872 wurde in die hiesige chirurgische Klinik ein kräftiger, gut entwickelter, achtjähriger Knabe aufgenommen, der auf den ersten Anschein eine Exstrophie der Blase mit völliger Epispadie darbot. Erst die mit einigem Misstrauen aufgenommene Versicherung des Vaters, dass der Knabe den Urin gut halten könne und im Strahle durch die Eichel urinire, machte auf die Eigenheiten des Falles aufmerksam. Der Untersuchungsbefund, in Fig. II gezeichnet [Copie der Originalzeichnung], ergab Folgendes:

Dicht über dem sehr kurzen, dicken Penis des Patienten wölbt sich eine lebhaft rothe, halbkugelige Geschwulst mit feuchter, granulirter Oberfläche hervor, die genau wie eine invertirte Blase aussieht (*b*). Ihr Durchmesser beträgt 3 cm. Zwischen der Geschwulst und dem processus ensiformis ist keine Andeutung des Nabels zu konstatiren. Als Rudiment desselben muss vielmehr eine am obern Rande der Geschwulst gelegene kleine, halbmondförmige Erhebung angesehen werden, die sich durch ihre weisse Färbung von der benachbarten Haut absetzt. Der Abstand zwischen dem obern Rande der Geschwulst und dem Processus xyphoides beträgt 19 cm, bei einer Körper-Länge von 120 cm. Die Geschwulst lässt sich durch Druck reponiren und man fühlt dann einen scharfrandigen Defect in den Bauchdecken, von etwas geringerem Durchmesser, als dem des Tumors, durch den der Finger, wie durch eine Bruchpforte, tief in die Bauchhöhle eindringt.

Hebt man die Geschwulst in die Höhe, so sieht man, dass sie an ihrer untern Fläche durch einen breiten Graben

[1]) Arch. f. klin. Chir., Band 15, Berlin 1872, p. 471.

sich von der Umgebung abgrenzt, während ihr oberer Rand flach in die benachbarte, umgebende Haut übergeht. Von der tiefsten Stelle nach oben hin flacht sich der Graben allmälig ab.

Die Rückenfläche des 2 cm langen Penis legt sich an die untere Fläche der Geschwulst an. Zieht man den Penis ab, so sieht man auf derselben einen ellyptischen Schleimhautstreifen von $1\frac{1}{2}$ cm Länge. 7 mm grösster Breite. Derselbe sticht von der Schleimhaut, die die Geschwulst der vorderen Bauchwand bekleidet, durch seine weniger lebhaft rothe Farbe ab. Seine Oberfläche ist glatt, nicht granulirt, dagegen etwas längsstreifig. Er reicht fast von der Wurzel des Penis bis zur corona glandis, welche durch ihn auf der Mitte des Rückens eine tiefe V förmige Einkerbung erhält. Die Vorhaut hängt als kurzes Läppchen, wie nach einer Operation der Phimose durch Spaltung an der untern Fläche des Penis herab.

Das Ganze macht vollkommen den Eindruck einer hochgradigen Epispadie.

Doch findet sich dicht vor dem vorderen Ende der beschriebenen, den Rücken des Penis einnehmenden Schleimhautinsel auf der Eichel eine nicht ganz nach vorn, sondern etwas nach oben gerichtete, schlitzförmige Oeffnung, das etwas enge Orificium cutaneum urethrae [*a*].

Zwischen dem Graben am untern Ende der Geschwulst und dem hintern Ende des Schleimhautstreifes ist eine Brücke von 1 cm Breite in normaler Weise überhäutet, so dass der Schleimhautstreif auf dem Penisrücken doch nicht direct in der Weise in die Schleimhaut des Tumors an der vorderen Bauchwand übergeht, wie dies bekanntlich bei Harnblasenspalte und Epispadie der Fall zu sein pflegt.

Die Enden der Schambeine berühren einander nicht: der Zwischenraum zwischen ihnen beträgt 5 cm und ist durch eine straffe Bandmasse ausgefüllt. Man kann diese Diastase der Schambeine von aussen her palpiren, besser aber fühlt man sie und die zwischen ihnen ausgespannte Bandmasse bei der Palpation vom Rectum aus. Von den Enden der Schambeine laufen beiderseits symmetrische, rundliche, die

Hoden enthaltende Wülste herab. Da wo sich dieselben vor dem Damme treffen, sitzt ein kleines, leeres, in typischer Weise in die Breite gezogenes Scrotum. Dasselbe hat einen Breitendurchmesser von $2^1/_4$ cm. Seine Haut ist in der gewöhnlichen Weise gerunzelt und stärker pigmentirt. Es reicht nicht bis zur Peniswurzel hinauf, doch setzt sich seine Raphe 2 cm lang bis dorthin fort. Mit dem silbernen Katheter gelingt es nicht, durch die sehr enge Harnröhre, die sich nach hinten zu immer mehr verengt, in die Blase zu gelangen, ein dünner, elastischer Katheter dringt dagegen in dieselbe ein und zwar verläuft die Urethra, wie sich vom Rectum aus constatiren lässt, hinter der die Symphyse bildenden Bandmasse.

Beim Einführen des Katheters sieht man auch, dass die corp. cavernosa penis auf der Rückenfläche desselben nicht zusammenstossen und dass die obere Wand der Harnröhre nur bedeckt von dem vorhin beschriebenen Schleimhautstreifen vorliegt. Vom Mastdarm aus kann man mit dem Finger leicht die hintere Wand der Blase in die beschriebene Geschwulst an der vorderen Bauchwand einstülpen, so dass man den Finger von aussen in dem hernienartig sich vordrängenden Tumor fühlen kann. Patient entleert den Harn aus dem orificium cutaneum urethrae in einem dünnen, etwas nach oben gerichteten Strahle. Incontinenz ist nicht vorhanden, der Urin kann vollkommen gehalten werden. Dagegen sind die Pausen zwischen den einzelnen Urinentleerungen kürzer, die auf einmal entleerten Urinmengen geringer als normal. So muss Patient des Nachts stets ein oder zwei Mal aufstehen, um Wasser zu lassen. Die Zahl der Urinentleerungen innert 24 Stunden schwankt zwischen 6 und 10; die auf einmal entleerten Urinmengen zwischen 120 und 200 ccm. Die Grösse des Tumors an der vorderen Bauchwand wechselt mit dem Füllungszustande der Blase; unmittelbar vor dem Harnlassen ist er am stärksten hervorgewölbt, während des Uriñirens sinkt er allmälig zurück.

Zum Zwecke der microscopischen Untersuchung wurden von der Oberfläche des Tumors und von dem Schleimhaut-

streifen an der Rückenfläche des Penis kleine Stückchen flach mit der Scheere abgetragen.

Der Schleimhautüberzug der Geschwulst zeigt ein hohes, geschichtetes Plattenepithel auf einer flache Papillen tragenden Unterlage, welche aus sehr weichem, faserarmem, von zahlreichen lymphoiden Elementen durchzogenem Bindegewebe besteht. Ausserdem finden sich etwa millimeterlange, in die bindegewebige Schicht hineinragende, von Cylinderepithel mit mehr oder minder zahlreichen Becherzellen bekleidete Schläuche. Der Schleimhautsaum auf dem Penis zeigt eine viel weniger mächtige Epithelschicht. Die bindegewebige Unterlage ist glatt, trägt keine Papillen und besteht aus einem derberen, an lymphoiden Elementen sehr armen Bindegewebe.

Der Knabe stammt von gesunden Eltern; seine drei Geschwister sind vollständig normal gebildet. Der Zustand ist seit seiner Geburt unverändert geblieben, nur im ersten Jahre wuchs der Tumor etwas, seitdem soll er an Grösse nicht mehr zugenommen haben. Incontinentia urinae war nie vorhanden. Jeder, der den Knaben sah, glaubte auf den ersten Blick, es mit einer gewöhnlichen Blasenspalte und völliger Epispadie zu thun zu haben, bis die genauere Untersuchung die Angaben des Vaters bestätigte und eine vollkommen geschlossene Harnröhre und Blase nachwies.

5. Fall. Als dritte hieher gehörende Beobachtung [zeitlich wäre es die erste] wird gewöhnlich der Fall von Stoll angeführt. Meckel[1]) hatte ihn als Prolaps der ungespaltenen Blase bezeichnet. Mir scheint die Beschreibung aber zu kurz und unbestimmt, als dass ich diese Auffassung ohne Weiteres acceptiren möchte. Doch mag der Leser selbst urtheilen! Im Originale lautet die Beschreibung wie folgt:[2])

Penis fissus; hernia vesicae.

Die 19. Jun. 1779 nobis infans offerebatur, quindecim menses natus, qui sequentia exhibuit: Utrinque erat hernia

[1]) l. c. p. 740.

[2]) Maximilian Stoll: Pars tertia rationis medendi in nosocomio practico Vindobonensi. Viennae 1780, p. 429.

scrotalis magna, major tamen in latere dextro. Dextri lateris hernia fuit congenita, sinistri vero post tres primum a nativitate menses prodire coepit, postquam infans assiduos antea, validosque vagitus edidisset. Supra ossa pubis tumor erat, dimidiatum gallinae ovum magnitudine aequans, subrotundus: re accurate examinata, constitit, esse vesicam urinariam aut ejus saltem quandam partem, quae inter musculos abdominis rectos, a se invicem dimotos, supra ossa pubis herniose prodiit.

Haec vesicae hernia pariter fuerat congenita. Penis in dorso fissus, quousque eum poteramus oculis persequi.

Die Kürze der Beschreibung, der Umstand, dass mit keinem Worte der Urinentleerung erwähnt wird, der Mangel einer genauen Schilderung des Blasentumors lassen eine sichere Deutung des Falles meiner Ansicht nach nicht zu. Möglich, dass es sich um eine gewöhnliche Blasenectopie handelt, oder um eine Epispadie. Wollte man den Fall mit Meckel als Prolaps der ungespaltenen Blase bezeichnen, so wäre die Epispadie gegenüber den beiden anderen Fällen, bei welchen die Harnröhre durch eine dünne Membran geschlossen, beachtenswerth; der Deutung der Genese des Falles würde aber daraus keinerlei Schwierigkeit resultiren.

Die Beobachtungen von Vrolik und Lichtheim werden gewöhnlich als Prolaps der ungespaltenen Blase bezeichnet. Lichtheim betont die frappante Aehnlichkeit seines Falles mit einer gewöhnlichen Blasenectopie, kann aber den Schleimhautcharacter der Verschlussmembran von Blase und Harnröhre nicht erklären.

Ich stehe nicht an, die beiden Fälle als intrauterine Heilung einer Blasenspalte anzusehen, mithin sie dem Küster'schen Falle unmittelbar anzureihen. Die drei Fälle stimmen darin überein, dass es sich um einen Defect der vorderen Bauchwand, des Beckenringes und um eine durch eine dünne Membran überdeckte Penisepispadie handelt. Alle drei Fälle zeigen in der Furche zwischen dem Blasentumor und der Penisrückfläche zwei seitliche Vertiefungen. Küster fand sie mit Schleimhaut ausgekleidet und in der Tiefe von $^1/_2$ cm

blind endigend, gewöhnlich etwas Urin enthaltend, der beim Uriniren von aussen hineingelangte. Lichtheim beschreibt sie als zwei flache, längliche Grübchen. Vrolik konnte aus den Angaben der Eltern des Knaben den Nachweis leisten, dass die genannten Vertiefungen vernarbte Harnfisteln darstellen, die offenbar früher mit dem Blasencavum communicirten.

Es liegt zu nahe, diese Deutung der analogen Vertiefungen auch auf die zwei ersten Fälle zu übertragen; es zeichnen sich dann die beiden Fälle von Lichtheim und Vrolik vor dem Küster'schen dadurch aus, dass bei ihnen die Perforation sich bloss im untern Theile der Blase machte, während bei diesem noch eine Sprengung der Blase in sagittaler Richtung statt hatte.

Der mechanischen Theorie der Entstehung der Blasenspalte kommt es, wie ich schon hervorhob, zu Gute, dass wir nicht nur unzweifelhafte Heilungsformen derselben kennen, sondern dass auch das Stadium der Harnstauung mit der sich bereits vorbereitenden Ruptur der Blase bekannt ist. Wir verdanken diese ungemein wichtige Beobachtung Hecker.[1]) Ich lasse dieselbe hier ausführlich folgen:

6. Fall. Hecker wurde zu einer 30jährigen, im Anfang des achten Monats der Schwangerschaft befindlichen 4para gerufen. Die Hebamme versicherte, dass sie von dem Abgange von Fruchtwasser nichts bemerkt hatte. Der Uterus war so ausgedehnt, wie mindestens am Ende einer normalen Schwangerschaft. Von Kindestheilen war nichts durchzufühlen. Der durch die Wehen in die Beckenenge beförderte Kopf wurde mittelst der Zange zwischen die Schamspalte gebracht; die weitere Entbindung erwies sich als unmöglich. Bei der Untersuchung zeigte es sich, dass sich der Rumpf nach oben in eine straff gespannte, scheinbar den ganzen Uterus einnehmende Blase fortsetzte. Es wurde die Punction des Abdomens gemacht; aber erst nachdem man die Wand einer zweiten, in demselben gelegenen Blase perforirt hatte, strömte

[1]) Klin. d. Geburtsh., 1., p. 122.

eine bedeutende Quantität einer farb- und geruchlosen Flüssigkeit ab. Es mochten sechs bis acht Pfund Wasser sein. Darauf war die Extraction leicht.

7. Fall. Fig. III habe ich aus der Abhandlung von Hecker copirt, da durch sie die folgende Beschreibung um Vieles an Klarheit gewinnt.

Der Unterleib des Kindes misst im Querdurchmesser circa 22, im Längsdurchmesser 19 cm. Nabelschnurbruch mit kreisförmigem Defect der Cutis von 8 cm Durchmesser [*a*]. Der Nabel ist von der Symphyse 18 cm entfernt. An der linken Seite, ungefähr in der Mitte, findet sich ebenfalls ein Defect der Cutis [*b b*] und ist die Lücke nur bedeckt durch das Bauchfell; dieser Defect ist nach aussen nicht kreisförmig, sondern unregelmässig ästig und zeigt am Rande frische Vernarbung. Scrotum leer, Penis gut entwickelt, Anus fehlt. Der Mastdarm mündet, ungefähr auf der Höhe des Promontorium, durch einen engen Kanal in einen, die untere Partie der Bauchhöhle ausfüllenden Sack: die foetale Harnblase. Diese reicht nach oben bis zum Nabel, links bis zur Milz, rechts bis zur Leber, welche gegen das Zwerchfell comprimirt erscheint. Auf der Blase verlaufen die Nabelarterien. Die linke Niere ist bedeutend tiefer gelegen und ist grösser als die rechte; beide sind gelappt; ihre Ureteren münden ziemlich tief an der hintern Blasenwand ein, der rechte weiter nach hinten als der linke. An der vorderen Blasenwand befindet sich eine mit einem Wall umgebene Oeffnung, durch die man eine Borste einführen kann. Auch durch die Harnröhre ist man im Stande, mit einer Borste bis zu dieser Stelle, etwa 4 cm weit, einzudringen, aber in die Blase gelangt man nicht und es unterliegt deshalb keinem Zweifel, dass in der Harnröhre eine partielle Obliteration vorhanden ist, als Ursache der Harnstauung in der Blase.

Die Bedeutung dieses Falles für die Aetiologie der Blasenspalte ist, wie ich glaube, bisher noch viel zu wenig gewürdigt worden. Der colossale Blasentumor resultirte aus der Harnstauung nach Obliteration der Harnröhre in ihrem

perinealen Theile. Schon in utero hatte sich die Perforation nach aussen vorbereitet im Bereiche des Nabels und in den Seitentheilen des Tumors und wäre sie wirklich erfolgt, so hätte die Rückbildung wohl mit einer Configuration des Unterleibes geendet, die den Beobachtungen vom Prolaps der ungespaltenen Blase am nächsten stehen würde.

Man könnte einwenden, der Fall dürfe nicht unmittelbar in gesagter Weise aufgefasst werden, weil keine der früher geschilderten Veränderungen am Penis bestehen. Allein gerade deswegen scheint er mir noch besonders instructiv zu sein. Das Hinderniss für den Harnabfluss liegt hier im centralen Theile der Harnröhre; kein Wunder daher, wenn letztere in ihrem peripheren Theile gar nicht verändert ist und auch der Penis keinerlei Formenveränderung zeigt.

Die epispadischen Verbildungen der Harnröhre und des Penis resultiren, wie Kaufmann dies überzeugend nachgewiesen hat, blos bei Obliterationen im peripheren Theil der Harnröhre, im Bereiche der Eichel, oder des peripheren Theiles der Penisharnröhre.

Was ich bis jetzt zur Stütze der Duncan'schen Theorie der Aetiologie und Genese der Blasenspalte vorgebracht, lässt sich dahin zusammenfassen, dass einzelne Fälle die Annahme dieser Theorie unmittelbar erhärten; der Fall von Hecker zeigt die Harnstauung in der Blase und die sich vorbereitende Perforation, die Fälle von Vrolik, Lichtheim und Küster dagegen stellen Heilungsformen der Blasenspalte dar, die nur als Vernarbungen von Blasenspalten gedeutet werden können.

Die Gründe, welche Thiersch für die mechanische Theorie bestimmen, sind: 1) die Spalträuder der Blasenspalte weisen stets einen breiten Narbenrand auf, als ob hier ein längerer Ulcerationsprocess stattgefunden hätte; 2) fast ausnahmslos fehlt der Nabel und 3) gewöhnlich sind die Ureteren erweitert.

In meiner Beobachtung konnte ich die Erweiterung der Ureteren nicht nachweisen und auch der Narbenrand tritt

bloss in den unteren Partien deutlich zu Tage. Dies soll natürlich den Angaben von Thiersch keinerlei Eintrag thun, vielmehr bin ich im Falle, dieselben nach genauer Durchsicht der Literatur noch zu ergänzen.

Vor Allem möchte ich aufmerksam machen auf die grossen Verschiedenheiten des Blasenprolapsus. Es gibt Fälle, wo derselbe mit aller Leichtigkeit reponibel ist und nach der Reposition ein mehr weniger umfängliches und tiefes Cavum resultirt und im Gegensatz hiezu sind wieder andere beobachtet, wo die Reponibilität gänzlich fehlt. Hier ragt der Prolapsus zwar auch über das Niveau der Bauchwand vor, allein es gelingt nicht, die gewulstete Schleimhaut in's Abdomen hinein zu dislociren.

Dr. Kaufmann sah 1879 in einem solchen Falle von Billroth einen operativen Versuch machen, der das eigenthümliche Verhalten des Blasenprolapsus gut characterisirt. Die Blasenwand wurde rings an ihrer Insertion an der Bauchwand umschnitten und die ganze hintere Blasenwand frei praeparirt. Nun versuchte Billroth ein Blasencavum zu bilden durch mediane Längsvereinigung der freiliegenden Blasenwand, konnte aber dies nicht erreichen, da die Inversion der Schleimhaut nicht gelang. Für solche Fälle ist das Sonnenburg'sche Operationsverfahren der Blasenectopie auch vor allem berechnet.

Bei dem reponibeln Blasenprolaps ist das resultirende Blasencavum verschieden gross, bald seichter, bald tiefer und umfänglicher.

In der Kocher'schen Klinik wurde in den Jahren 1876 und 1877 ein Fall eigenthümlichster Art beobachtet. Nach der Reposition resultirte ein ziemlich tiefes Blasencavum, das in seiner oberen Hälfte auch nach vorne geschlossen wurde; es bestand also noch ein Theil der vorderen Blasenwand. Noch mehr! An letzterem fiel sofort die Schleimhautoberfläche in ganzer Ausdehnung auf und es erschien an seinem oberen Pole deutlich der Nabel, so dass Prof. Kocher die Genese des Falles so erklärte, dass eine quere Ruptur im untern Theile der Blase die Ursache der Anomalie sei und dass

die Schleimhaut der vorderen Blasenwand bei der Vernarbung sich nach Aussen umgeschlagen und bis zum Nabel hin fixirt worden sei.

Dieser Fall leitet nun unmittelbar über zu sog. Uebergangsformen der Blasenectopie in die einfache Epispadie Eine jüngst von Walsham[1]) veröffentlichte Beobachtung muss ich so auffassen. Patient 9 Jahre alt. Penis schlecht, Eichel jedoch gut entwickelt. Die Harnröhre ist in der ganzen Länge der Penisrückfläche offen, ausgenommen eine 1/8 Zoll lange Stelle, wo sie von einer dünnen Hautbrücke überdeckt ist. Die Vorderwand der Blase fehlt zum Theil, indess bildet die Schleimhaut keinen Prolaps. wie dies bei der totalen Ectopie der Fall ist. In dem Blasencavum war Raum für das letzte Daumenglied. Ganz ähnlich wie in dem Kocher'schen Falle ist also hier der grössere Theil der vorderen Blasenwand noch vorhanden und es resultirt ein Blasencavum. das eine abnorm grosse Oeffnung im unteren Theil aufweist.

Hieran möchte ich unmittelbar anschliessen eine Beobachtung von Bryant, die Kaufmann[2]) erwähnt: Bei einem Falle von einfacher Epispadie bei einem fünf Wochen alten Knaben fand sich die Harnöffnung als relativ weite Querspalte, die von einer mächtigen Hautfalte von oben überdeckt wurde; der Abbildung des Falles nach zu urtheilen entsprach die Weite dieser Spalte so ziemlich der Länge der Urethralrinne.

Es ist gewiss von besonderer Wichtigkeit für die Auffassung der Genese der Epispadie, dass Uebergangsformen bestehen zwischen der einfachen Epispadie und der Blasenspalte mit Epispadie. Die Blasenectopie lässt durch einzelne praegnante Heilungsformen keinen Zweifel über ihre Entstehung aufkommen; für die reine Epispadie sind analoge Heilungsformen nicht beobachtet, hingegen zeigt die Küster-

[1]) Medic. Soc. of London, 23. Jan. 1888. Conf. Brit. med. Journ., 1888 Jan. 28, p. 192. Case of Epispadias and partial extroversion by W. J. Walsham.

[2]) l. c. p. 45.

sche Beobachtung von intrauteriner Heilung der Blasenectopie zur Genüge, dass nicht nur die Blasenectopie, sondern in ganz analoger Weise die mit ihr combinirte Epispadie eine spontane Heilung in utero erfahren kann.

Um so mehr müssen aber mit allem Nachdrucke die innigen genetischen Beziehungen zwischen Blasenprolaps und Epispadie betont werden, weil bei ersterem noch ein aetiologisches Moment für die angenommene Harnstauung in der Blase bis jetzt nicht erwähnt wurde. Dass das Hinderniss für den Harnabfluss im Bereiche der Harnröhre liegen muss, ist ohne Weiteres klar. Hecker und Rose konnten in ihren Fällen von foetalen Blasentumoren eine Obliteration des perinealen Theiles der Harnröhre constatiren. Für die Blasenectopie mit Epispadie muss hingegen das Hinderniss im peripheren Theile der Harnröhre gesucht werden und da kann ich nur die Auffassung von Kaufmann adoptiren, wonach der Defect oder die zeitlich verspätete Bildung der Eichelharnröhre das Hinderniss für den Harnabfluss bildet. Ich habe leider bei meinen Literaturstudien viel zu wenig sichere Angaben über das Verhalten der glans penis bei Blasenectopie getroffen, so dass ich nicht im Stande bin, einen weiteren casuistischen Beitrag zu liefern. Man wird in Zukunft, da nun einmal die Aufmerksamkeit darauf gelenkt ist, gewiss auch bei der Blasenectopie Befunde erheben, welche die bei der einfachen Epispadie bekannten ergänzen und bestätigen.

Ueber die Beziehungen des Symphysenmangels zur Blasenspalte haben Küster und Kaufmann genauere Angaben gemacht, denen ich mich vollständig anschliesse.

Herrn Dr. Med. Kaufmann, Docent für Chirurgie in Zürich, spreche ich an dieser Stelle für die Anregung zu dieser Arbeit und die gütige Leitung bei der Ausführung derselben meinen verbindlichsten Dank aus.

Fig. I.

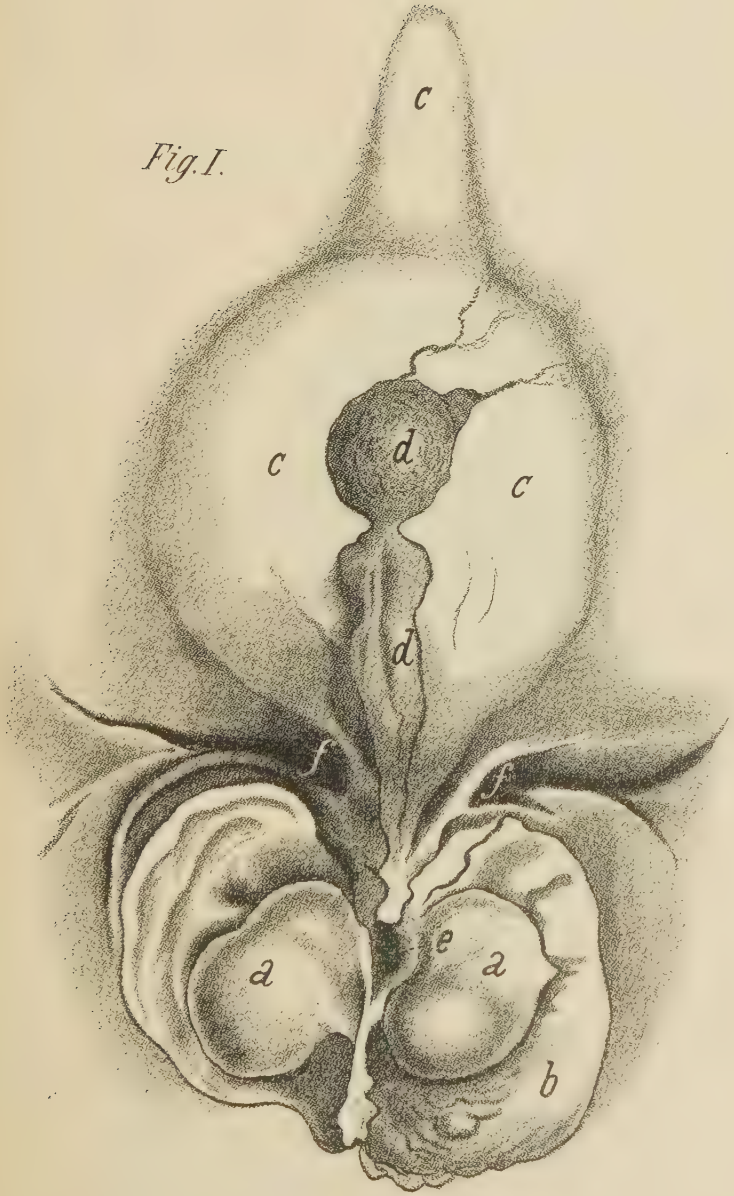

Fig. II.
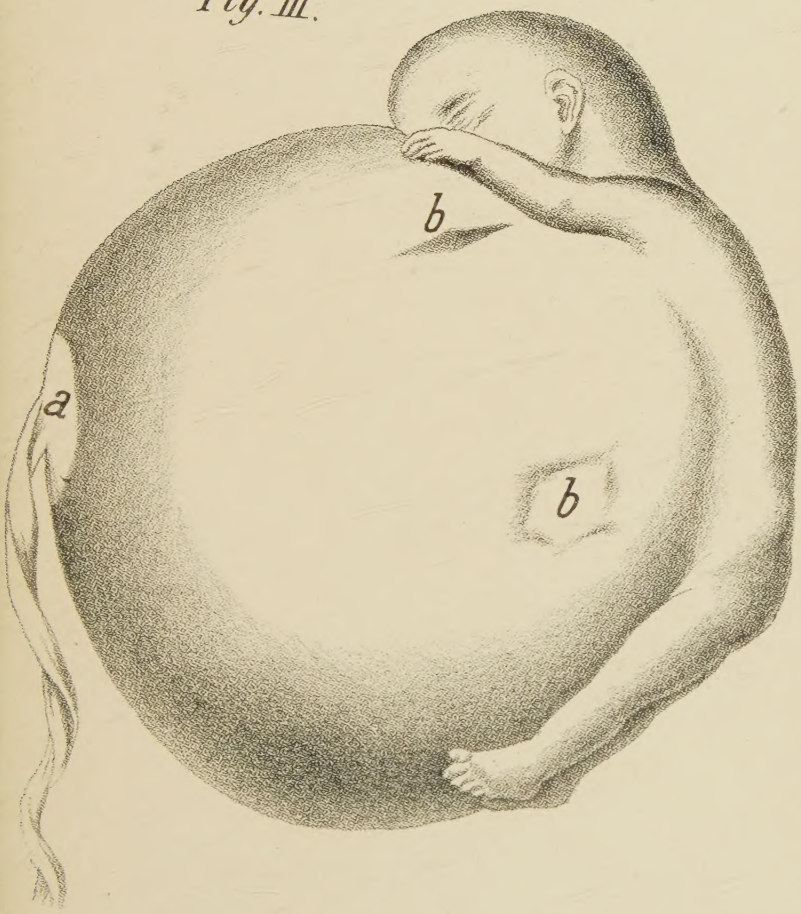
Fig. III.